Интервенционные методы лечения у больных стенозом аортального клапана



Academia
Medical Education

Романченко Р.А.
CBT MDM CEE, Medtronic

Innovating for life.

Интервенционные методы лечения у больных стенозом аортального клапана

Аортальный стеноз: клинические проявления, распространенность, диагностика. Алгоритм динамического наблюдения.

Лечение тяжелого аортального стеноза: медикаментозная терапия, баллонная вальвулопластика, протезирование аортального клапана.

Транскатетерная имплантация аортального клапана (TAVI).

Оценка эффективности систем для транскатетерной имплантации аортального клапана. Новые подходы к снижению послеоперационных осложнений.

Рекомендации по организации скрининга пациентов и определения показаний для протезирования аортального клапана.



Здоровый аортальный клапан



Стеноз аортального клапана

Патофизиология и распространённость

Патофизиология:

Прогрессирующее дегенеративное поражение собственных лепестков клапана
Механизм стеноза аналогичен атеросклерозу[1]

Склероз **Стеноз**

- Умеренная кальцификация
- Нет препятствий току крови

- Выраженная кальцификация
- Нарушения гемодинамики

Распространенность[2]:

2% у лиц старше 65
3% у лиц старше 75
4% у лиц старше 85
Наиболее распространенное заболевание клапанов сердца

[1] Otto CM. *Circulation* 1994;90:844-853.
[2] Steward BF. *J Am Coll Cardiol* 1997;29:630-634.

European Heart Journal (2003) 24, 1231–1243

ELSEVIER

EUROPEAN SOCIETY OF CARDIOLOGY

A prospective survey of patients with valvular heart disease in Europe: The Euro Heart Survey on Valvular Heart Disease

Bernard Iung[a*], Gabriel Baron[b], Eric G. Butchart[c], François Delahaye[d], Christa Gohlke-Bärwolf[e], Olaf W. Levang[f], Pilar Tornos[g], Jean-Louis Vanoverschelde[h], Frank Vermeer[i], Eric Boersma[j], Philippe Ravaud[b], Alec Vahanian[a]

[a] *Cardiology Department, Bichat Hospital, AP-HP, Paris, France*
[b] *Epidemiology, Biostatistic, and Clinical Research Department, Bichat Hospital, AP-HP, Paris, France*
[c] *Cardiac Surgery Department, University Hospital, Wales, Cardiff, UK*
[d] *Cardiology Department, Hopital Cardiologique, Lyon, France*
[e] *Cardiology Department, Heart Centre, Bad Krozingen, Germany*
[f] *Cardiac Surgery Department, St. Elizabeth Hospital, Trondheim, Norway*
[g] *Cardiology Department, Vall d'Hebron Hospital, Barcelona, Spain*
[h] *Division of Cardiology, Catholic University of Louvain, Brussels, Belgium*
[i] *Laurentius Ziekenhuis Roermond, Netherlands*
[j] *Thoraxcentre, Rotterdam, Netherlands*

Received 9 January 2003; revised 7 March 2003; accepted 12 March 2003

Этиология изолированных поражений левосторонних клапанов сердца

European Heart Journal (2003) 24, 1231–1243

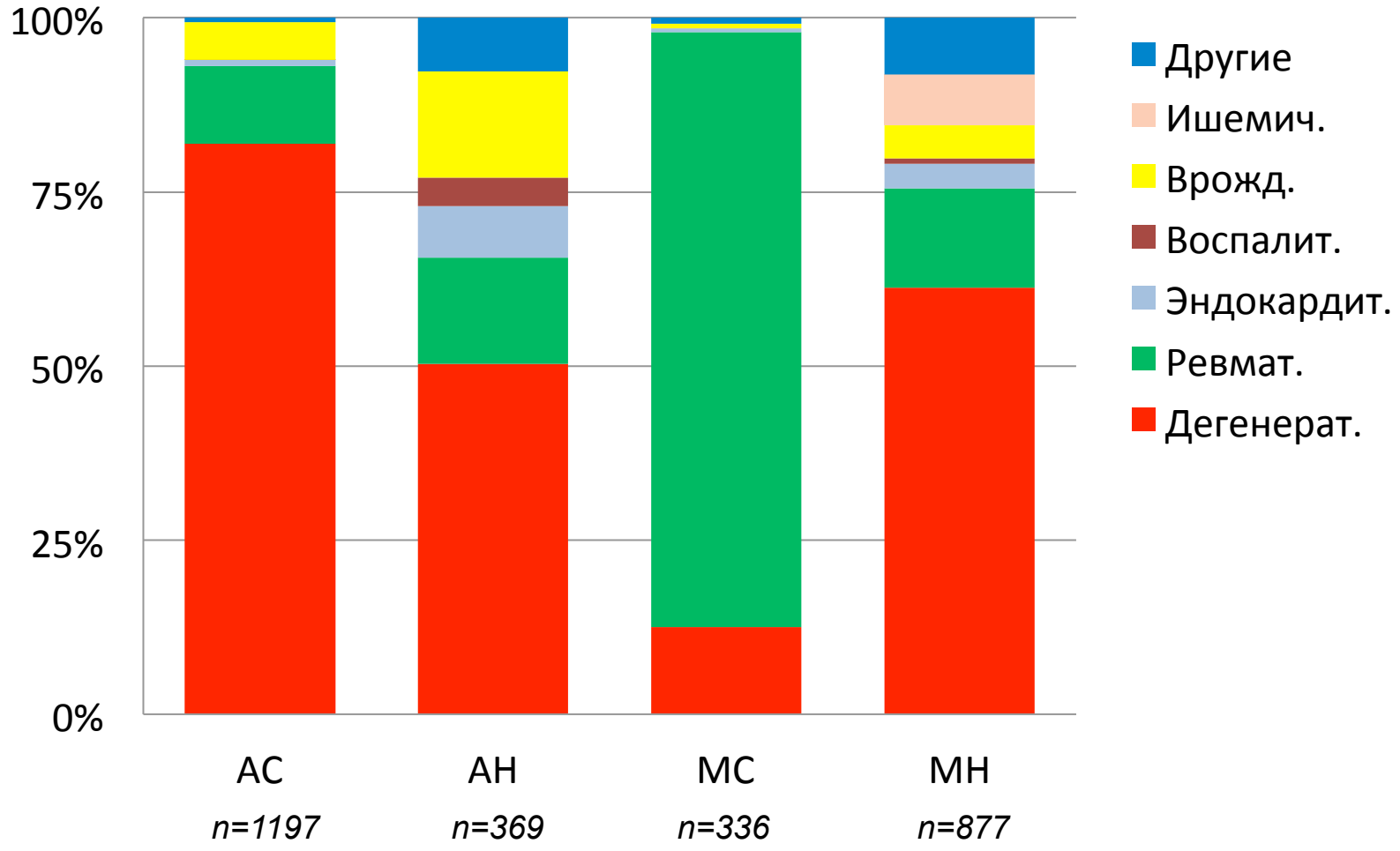

АС – аортальный стеноз; АН – аортальная недостаточность;
МС – митральный стеноз; МН – митральная недостаточность.

Эпидемиология

- Аортальный стеноз – заболевание преимущественно старшей возрастной группы[1,2]
  - Распространённость увеличивается с возрастом популяции
  - Распространённость выше у мужчин, чем у женщин

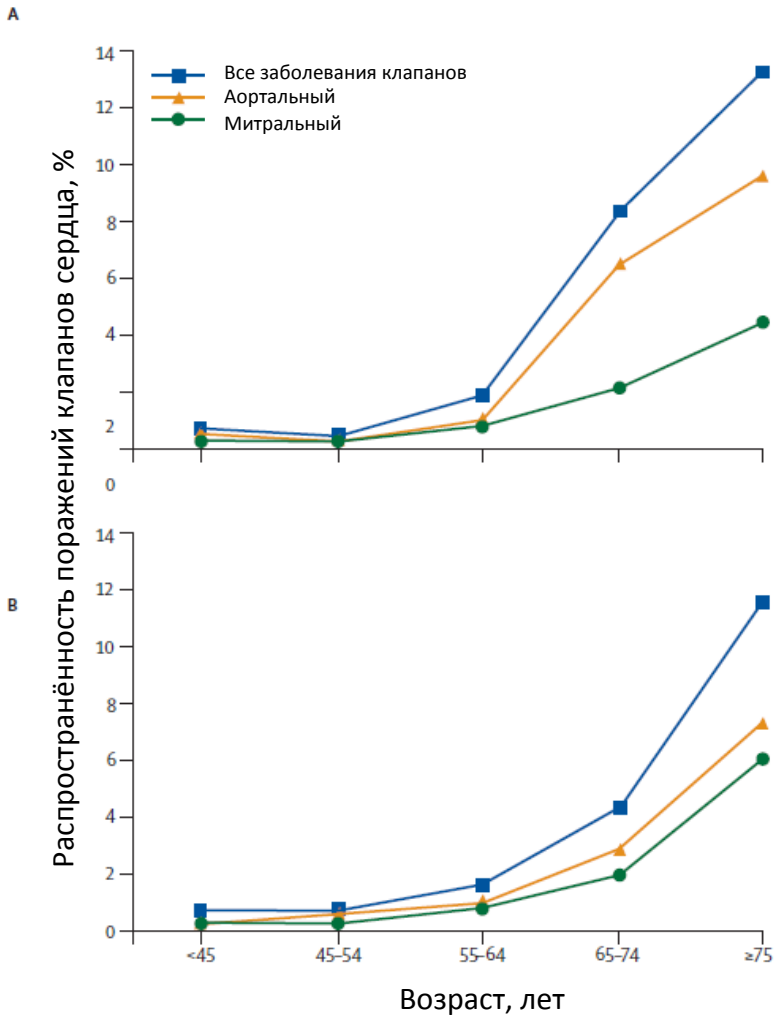

[2] – ***Рис. 1: Распространённость клапанной патологии в различных возрастных группах***
(A) Распространённость в среднем по демограф. исследованиям
(B) В регионе Olmsted County (Mayo Clinic, Rochester, MN)

[1]Supino PG, Borer JS, et al. Heart Fail Clin 2006; 2: 379-393.
[2]Nokomo VT, Gardin JM, et al. Lancet 2006; 368: 969-71.

Эпидемиология

- В группах с умеренным и тяжелым аортальным стенозом, нормализованных по возрасту и полу, отмечалась более высокая смертность.[1]

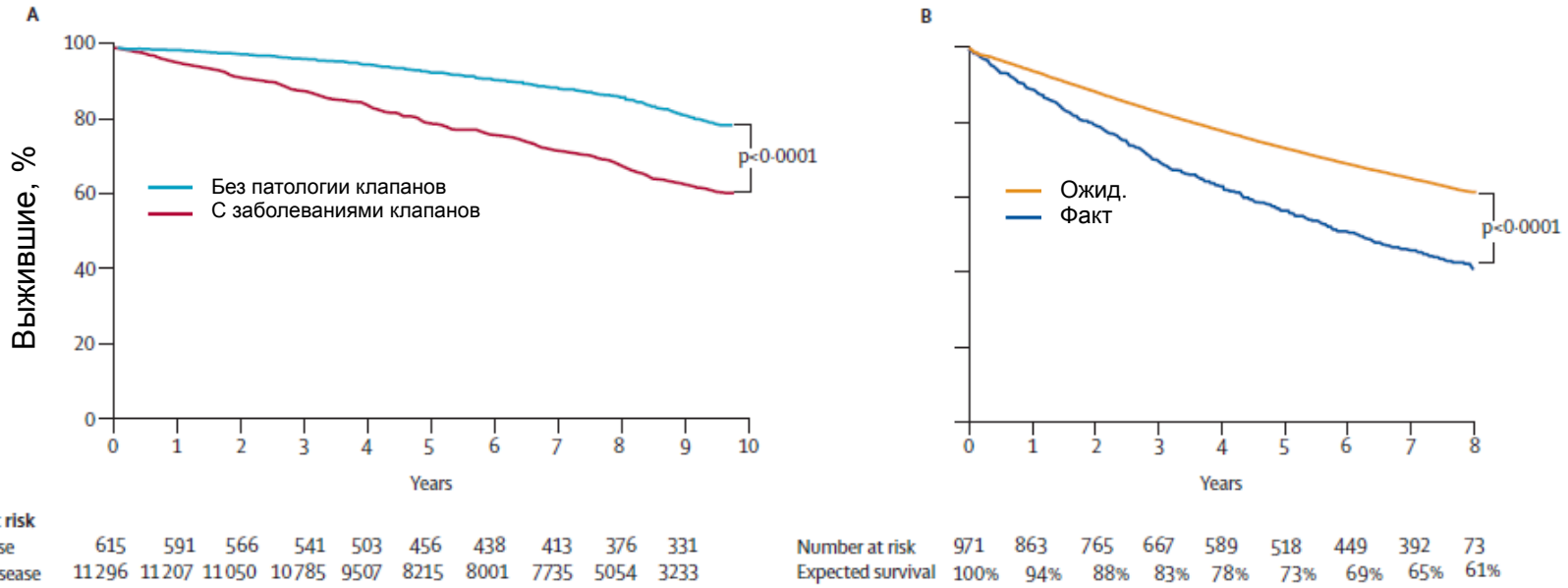

[1]Nokomo VT, Gardin JM, et al. Lancet 2006; 368: 969-71.

[1] – Рис. 2: Смертность у пациентов с клапанной патологии после установки диагноза
(A) В среднем по демограф. исследованиям
(B) В регионе Olmsted County (Mayo Clinic, Rochester, MN)

Патофизиология и симптоматика: Гипертрофия вследствие перегрузки

- Сужение просвета аортального клапана приводит к перегрузке ЛЖ[1]
- Давление компенсируется концентрической гипертрофией левого желудочка[2,3]
  - Нарушается коронарный кровоток, снижается диастолическая функция повышается риск смертности[4]
  - Прогрессирование стенокардии у большинства пациентов

Градиент, мм рт ст	Площадь клапана, $см^2$	Сердечный выброс, л/мин
2	3,0	5,0
11	1,5	5,0
16	1,25	5,0
25	1,00	5,0
45	0,75	5,0
70	0,60	5,0
100	0,50	5,0

[1]Carabello BA, Paulus WJ. Lancet 2009; 373: 956-66.
[2]Grossman W, Jones D, McLaurin. J Clin Inves 1975; 53: 332-41.
[3]Hill JA, Karimi M, et al. Circulation 2000; 101: 2863-69.
[4]Zile MR, Brutsaert DL. Circulation 2002; 105: 1503-08.

Патофизиология и симптоматика: обмороки

- Обмороки – частый симптом при АС
- Патофизиологические механизмы не связаны с гипертрофией
- Точный механизм остается не ясным
  - Чаще всего обмороки возникают при физической нагрузке
    - Падение сопротивления в артериях и последующее падение давления?[1]
    - Высокое внутрижелудочковое давление при нагрузке провоцирует рефлекторный ответ (по принципу вазовагального синкопе)?[2]
    - Прогрессирующая ишемия и желудочковые аритмии?[3]

[1]Schwartz LS, Goldfischer J, Sprague GJ. Am J Cardio 1969; 23: 647-58. [3]Martinez-Rubio A, Schwammenthal Y, et al. Circulation 1997; 96: 500-08.
[2]Richards AM, Nicholls MG. Lancet 1984; 2: 1113-16.

Диагностика: Физикальное обследование

- Систолический шум с иррадиацией в шею
  - Умеренный стеноз: ранний пик шума
  - Прогрессирование заболевания: шум становится ниже, пик смещается на позднюю фазу систолы, вплоть до передачи ощутимой вибрации
  - Прогрессирование заболевания:
    - Интенсивность шума снижается с уменьшением ударного объёма[1]
    - Уменьшается выраженность пульсации на каротидах (*pulsus parus et tardus*)[2]
- Пульсация в области верхушки сердца выраженная и несколько разлитая
  - Разница в пульсации на верхушке и сонных артериях является хорошей демонстрацией обструкции между этими двумя анатомическими структурами

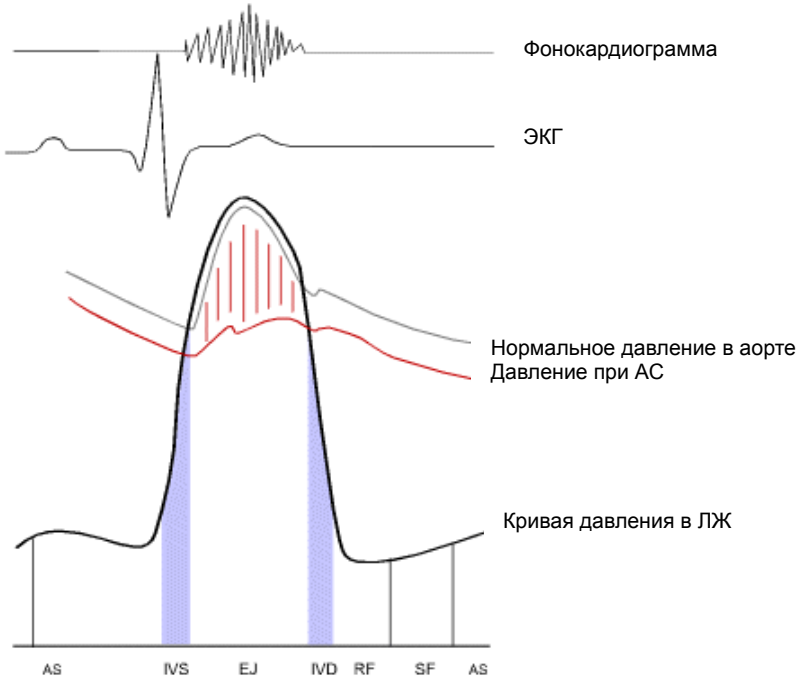



Clinical Methods: The History, Physical, and Laboratory Examinations. 3rd edition. Walker HK, Hall WD, Hurst JW, editors. Boston: Butterworths; 1990.

[1]Selzer A. N Engl J Med 1987; 317: 91-98.

[2]Carabello BA, Crawford MH. In: Crawford MH, ed. Current diagnosis and treatment in cardiology, 2nd edn. 2003: 108-20.

Диагностика: визуализация

- ЭКГ (не специфические признаки)
  - Обычно данные за левожелудочковую гипертрофию
  - Часто нарушения ритма предсердий
  - Часто отмечают не специфические деформации сегмента ST и волны Т
- Рентгенография – не специфические признаки
  - Редко, видимые признаки кальцификации аортального клапана в латеральной проекции

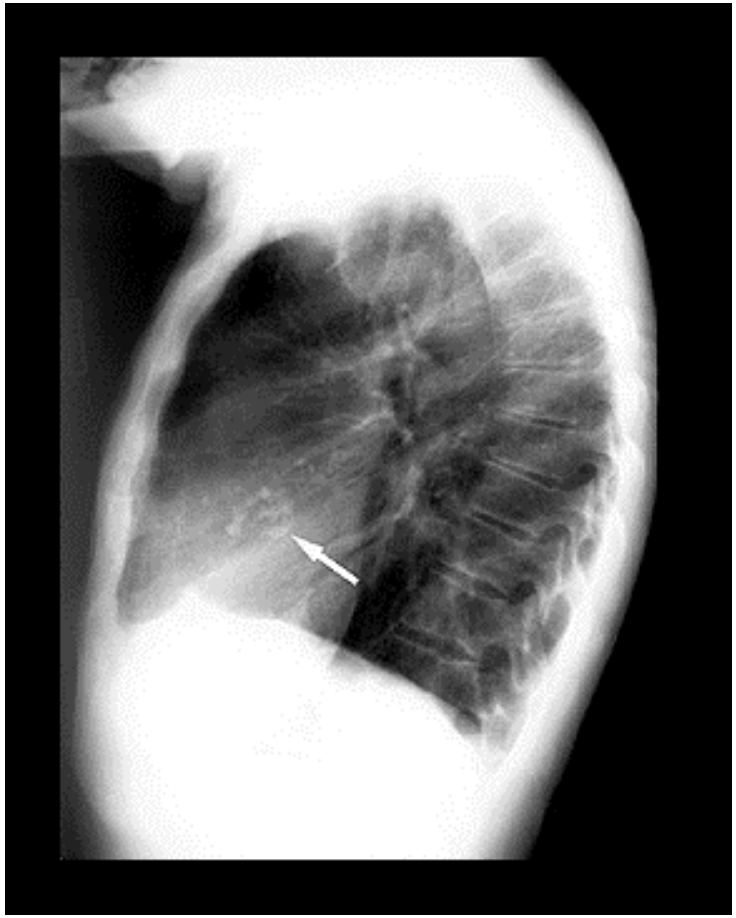

Photograph: Cardiovascular Institute, Peking University

Диагностика: визуализация

- Эхокардиография является основным методом диагностики
  - Оценка ФВ ЛЖ
  - Оценка гипертрофии
  - Оценка кальцификации створок клапана
  - Трансклапанный градиент давления
  - Площадь просвета аортального клапана

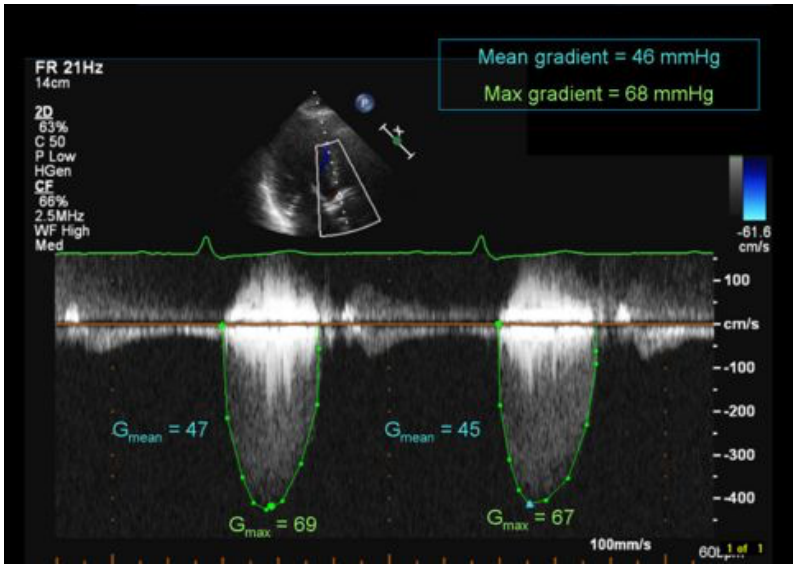

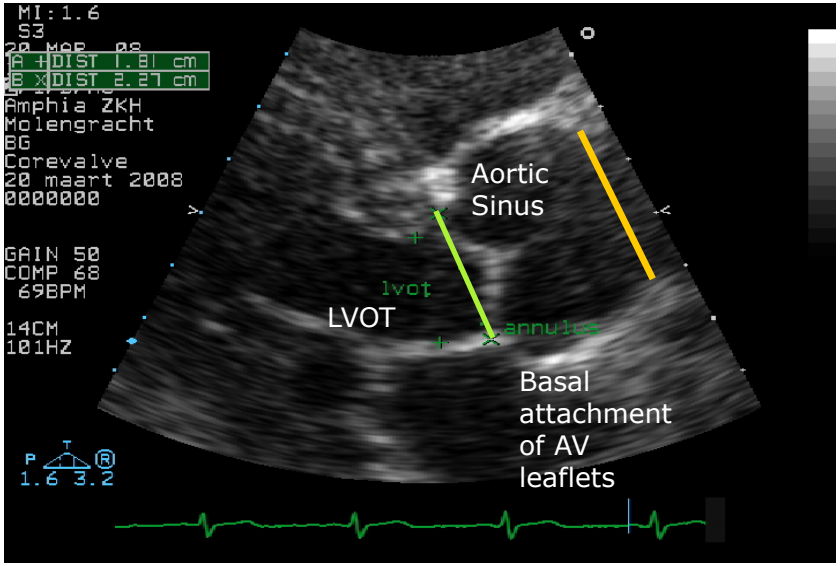

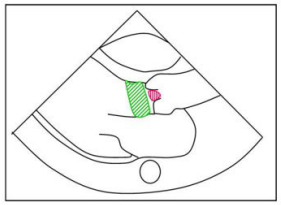

web.stanford.edu

Flow through aortic valve* = flow through LVOT*

Aortic valve area x aortic TVI = LVOT area x LVOT TVI

Aortic valve area = LVOT area x LVOT TVI / aortic TVI

$$\text{Aortic valve area} = \frac{\text{LVOT diameter}^2 \times \Pi/4 \times \text{LVOT TVI}}{\text{Aortic TVI}}$$

*Flow = valve area x time velocity integral (TVI)

Тяжесть аортального стеноза

Индикатор	Умеренная	Средняя	Выраженная
Скорость потока *(м/сек)*	< 3.0	3.0 – 4.0	> 4.0
Ср. градиент *(мм рт ст)*	< 25	25 – 40	> 40
Площадь клапана *($см^2$)*	> 1.5	1.0 – 1.5	< 1.0
Индекс площади клапана *($см^2/м^2$)*	–	–	< 0.6

Bonow RO. ACC/AHA 2006 Guidelines for the Management of Patients with Valvular Heart Disease: A Report of the American College of Cardiology/American Heart Association on Practice Guidelines. *Circulation* 2006;114:e84-e231.

Диагностика: инвазивная гемодинамика

- «Золотой стандарт»
  - Градиент на аортальном клапане и сердечный выброс необходимы для оценки площади клапана (формула Gorlin)[1]
  - Градиент оценивается по разнице данных давления: один катетер расположен в полости левого желудочка, другой – в проксимальной части аорты
  - Оценка сердечного выброса методом термоделюции является приемлемой в большинстве случаев
    - Ошибка возможна при низкой скорости потока
- У большинства пациентов выполняется коронарография
- Полноценное инвазивное гемодинамическое исследование не является обязательным при наличии эхокардиографии

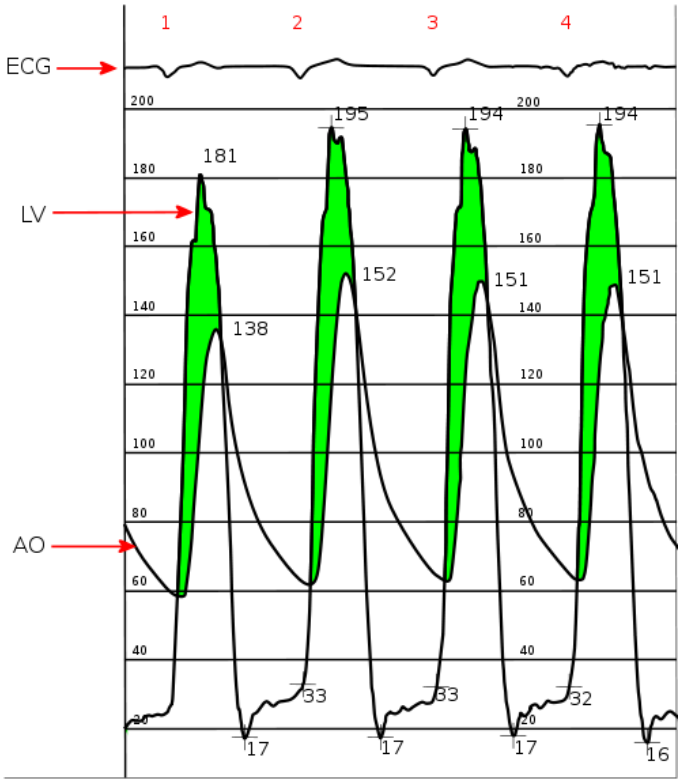

[1]Gorlin R, Gorlin SG. Am Heart J 1951; 41: 1-29.

Source: Wikimedia Commons

Клиническая картина тяжелого аортального стеноза

Классические симптомы аортального стеноза*:

- ХСН
- Обмороки
- Нестабильная стенокардия

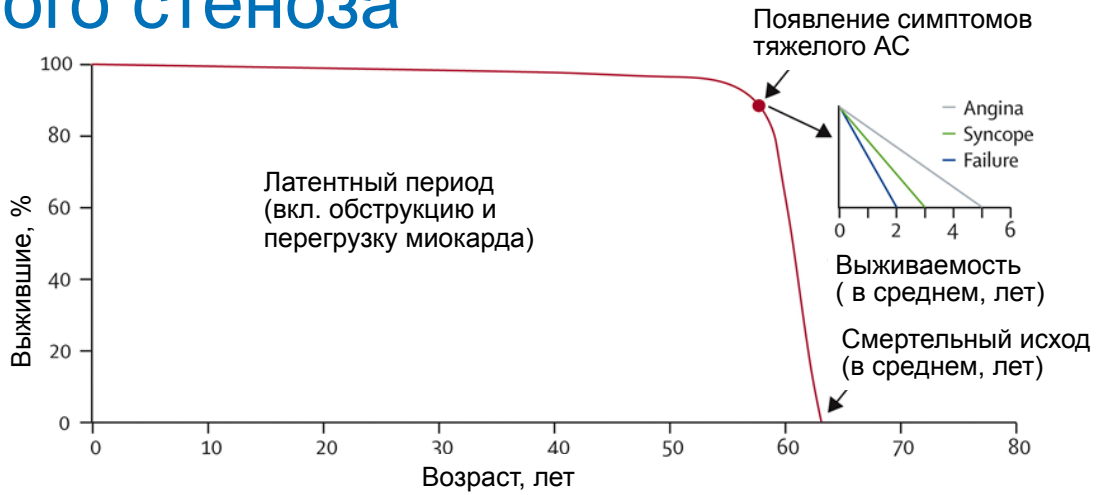

Ross J, Braunwald E. Circulation 1968; 38: 61-67.

Смертность при тяжелом АС без лечения:
38%, 68%, и 82% на 1, 5, и 10 году, соответственно. [1,2,3,4]

АС +ХСН = 50% смертность, 2 года [2]

АС + Обмороки = 50% смертность, 3 года [2]

АС+ ИБС = 50% смертность, 5 лет [2]

[1] Vahanian A. *Eur Heart J.* 2008;29:1463-1470. [2] Ross J. *Circulation* 1968;38:61-67.
[3] Bonow RO *J Heart Valve Dis.* 1998;7:672-707. [4] Varadarajan P. *Ann Thorac Surg*. 2006;82:2111-2115.
* - Carabello BA. *Lancet* 2009;373:956-966.

Диагностика и лечение

Рекомендации AHA/ACC , ESC

EHJ, 2007; 28, 230–268
BMJ 2008; 356: 550-555.

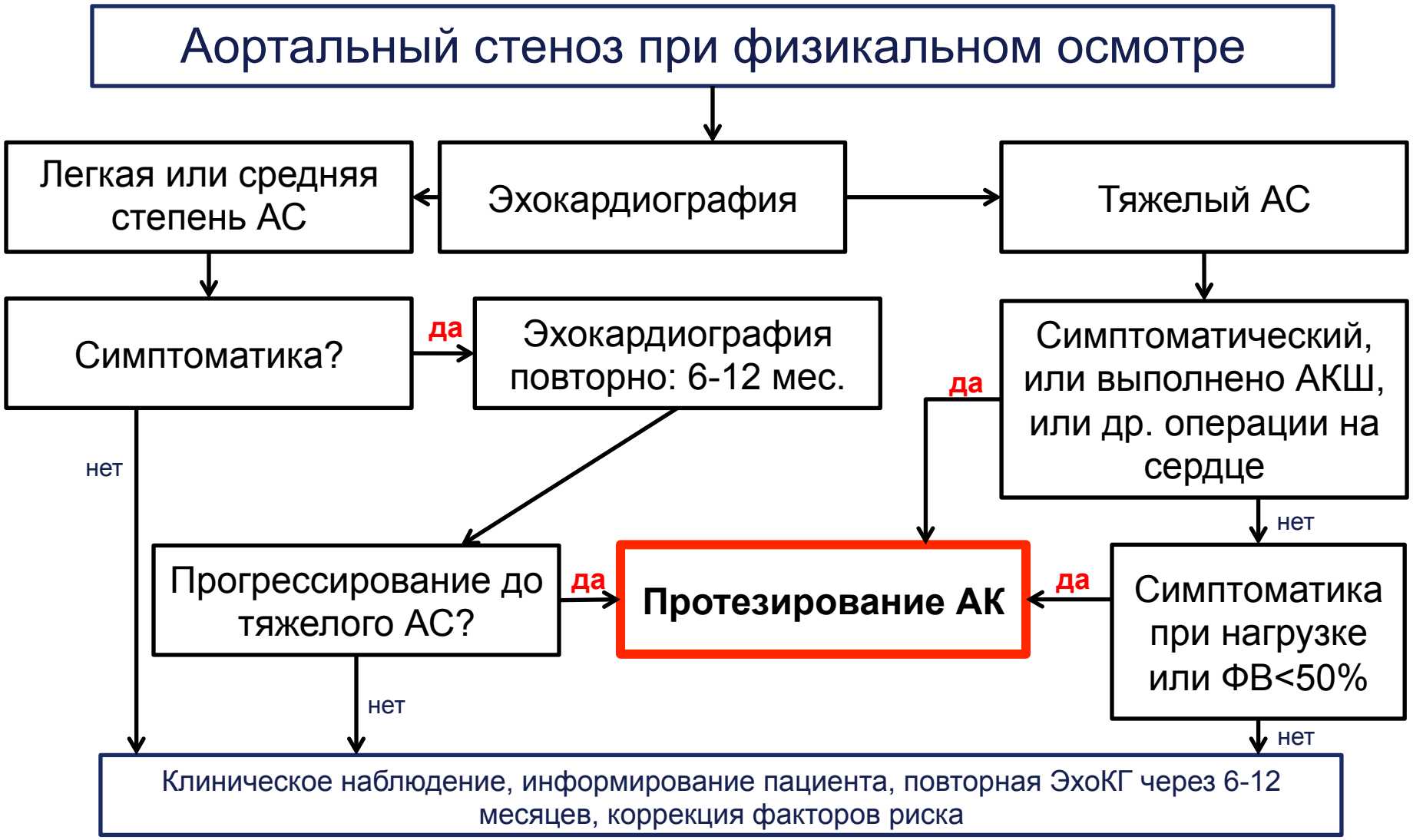

Аортальный стеноз (АС): показания к протезированию аортального клапана (ПАК) - I

Рекомендации	COR	LOE
ПАК рекомендовано при тяжелом АС с высокими градиентами + симптоматика в анамнезе или в тесте с физ. нагрузкой (стадия **D1**)	**I**	**B**
ПАК рекомендовано у пациентов с тяжелым АС без выраженной симптоматики (стадия **C2**) и ФВЛЖ <50%	**I**	**B**
ПАК показано у пациентов с тяжелом АС (стадия **C** или **D**), если выполняются другие виды ССХ	**I**	**B**

АС – аортальный стеноз; ПАК – протезирование аортального клапана любым способом; АД – артериальное давление,; COR - класс рекомендации; LOE - уровень доказанности; ФВЛЖ - фракция выброса ЛЖ;

Nishimura, RA et al.
2014 AHA/ACC Valvular Heart Disease Guideline

Аортальный стеноз (АС): показания к протезированию аортального клапана (ПАК) - II

Рекомендации	COR	LOE
ПАК обосновано у пациентов без симптоматики при очень выраженном АС (стадия **C1**, скорость потока ≥ 5.0 м/с) и низком хирургическом риске	**IIa**	**B**
ПАК обосновано у пациентов без симптомов (стадия **C1**) при тяжелом АС и низкой толерантности к физ. нагрузке или обмороками / падением АД во время теста	**IIa**	**B**
ПАК обосновано у пациентом с симптоматикой АС при сниженной ФВЛЖ и низкими потоковыми показателями (стадия **D2**), у которых при стресс тесте с низкой дозой добутамина отмечалась скорость потока ≥ 4.0 m/s (или средний градиент ≥ 40 mm Hg) при эффект. площади клапана ≤ 1.0 см2	**IIa**	**B**

АС – аортальный стеноз; ПАК – протезирование аортального клапана любым способом; АД – артериальное давление,; COR - класс рекомендации; LOE - уровень доказанности; ФВЛЖ - фракция выброса ЛЖ;

Nishimura, RA et al.
2014 AHA/ACC Valvular Heart Disease Guideline

Аортальный стеноз (АС): показания к протезированию аортального клапана (ПАК) - III

Рекомендации	COR	LOE
ПАК обосновано у пациентов с симптоматикой тяжелого АС (стадия **D3**) при нормальном АД и ФВЛЖ ≥ 50%, при условии наиболее вероятной обусловленности симптомов клиническими, анатомическими или гемодинамическими данными, подтверждающими обструкцию клапана	**IIa**	**C**
ПАК обосновано у пациентов со средней ст. АС (стадия **B**) (скорость потока 3,0–3,9 м/с), если проводится другой вид ССХ	**IIa**	**C**
ПАК может быть выполнено у пациентов с тяжелым АС без симптомов (стадия **C1**) при условии быстрого прогрессирования заболевания и низкого уровня хирургического риска	**IIb**	**C**

АС – аортальный стеноз; ПАК – протезирование аортального клапана любым способом; АД – артериальное давление,; COR - класс рекомендации; LOE - уровень доказанности; ФВЛЖ - фракция выброса ЛЖ;

Nishimura, RA et al.
2014 AHA/ACC Valvular Heart Disease Guideline

Лечение тяжелого аортального стеноза

Хирургическое протезирование (SAVR)	При отсутствии серьезных сопутствующих заболеваний SAVR показано практически всем пациентам с тяжелым АС[1]
Транскатетерное протезирование (TAVR или TAVI)	Высокий хирургический риск или противопоказания для SAVR
Аортальная баллонная вальвулопластика (BAV)	Этап в подготовки гемодинамически нестабильных пациентов с высоким хирургическим риском к SAVR[1] Паллиативный метод лечения у пациентов с противопоказаниями к SAVR по сопутствующим заболеваниям[1]
Лекарственная терапия	Серьезные сопутствующие заболевания, предполагаемая короткая продолжительность жизни, выбор пациента[1]

1. Адаптировано по Bonow RO. *J Am Coll Cardiol*. 2008;52(13):e1-142.

Хирургическое протезирование: техника операции и результаты

- Низкая смертность (>1%) 30 дней и 1 год
- Высокая надежность и износостойкость клапана
- Низкая частота значимых инсультов
- Низкая частота около клапанных протечек: 0,05 – 1,6%[1]
- Низкая частота ПЭКС после операции:

7,2%[2] (3,2% - 8,5%)

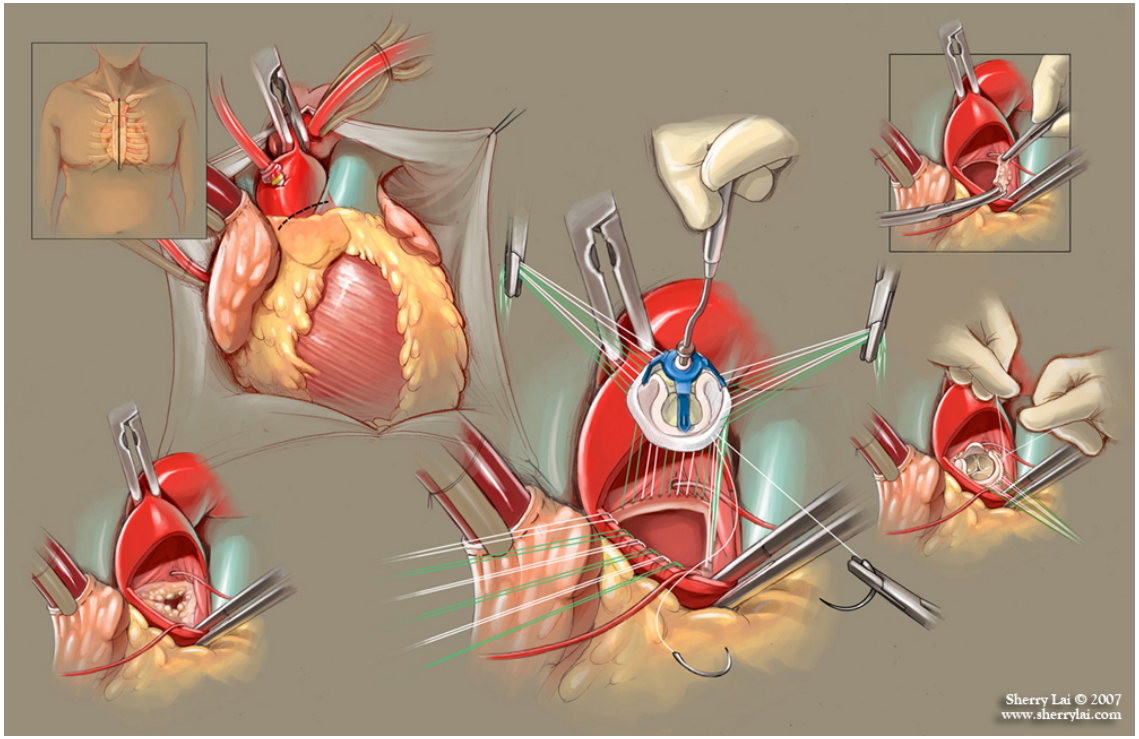

1. From Mitroflow, Mosaic and Magna Ease IFU's
2. Bates MGD *Interact CardioVasc Thorac Surg* 2011;12:243-253.

Протезы клапанов сердца: Medtronic

Open Pivot™



«Тихая механика»

Hancock® II



«Для всех»

Mosaic®



Сверхнадежный

Freestyle®



Наиболее физиологичный

3f®



Новое поколение, аортальный

CoreValve®



Транскатетерный

3f Enable®



Бесшовный

Малоинвазивная кардиохирургия
Метод «Майями»



Joseph Lamelas, MD
Mount Sinai Medical Center
Miami Beach, Florida, USA

Потенциальные преимущества мини инвазивного метода протезирования аортального клапана[1]

- Снижение травматизации и боли
- Снижение кровопотери
- Снижение инфекционных осложнений
- Снижение продолжительности восстановительного периода после операции
- Косметический эффект и высокая удовлетворенность пациентов результатами лечения

1. Lamelas J, Sarria A, Santana O, Pineda AM, Lamas GA. Outcomes of minimally invasive valve surgery versus median sternotomy in patients 75 years old or greater. Ann Thorac Surg 2011; 91:79-84.

Малоинвазивная кардиохирургия
Метод «Майями»





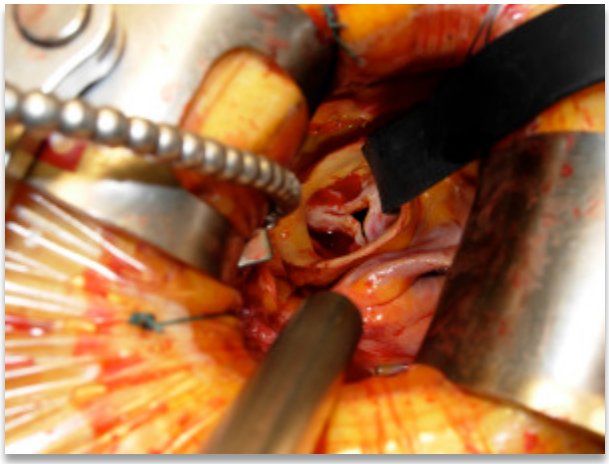



Бесшовный протез аортального клапана Medtronic 3f® Enable™

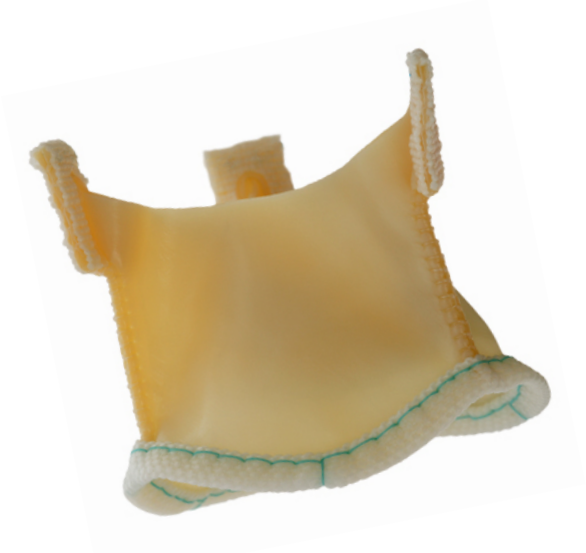

Биологический протез 3f®

+

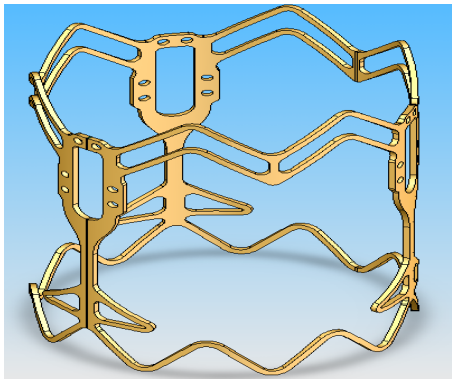

Саморасширяющийся нитиноловый каркас

=



Бесшовный биопротез 3f® Enable™

Medtronic 3f® Enable™

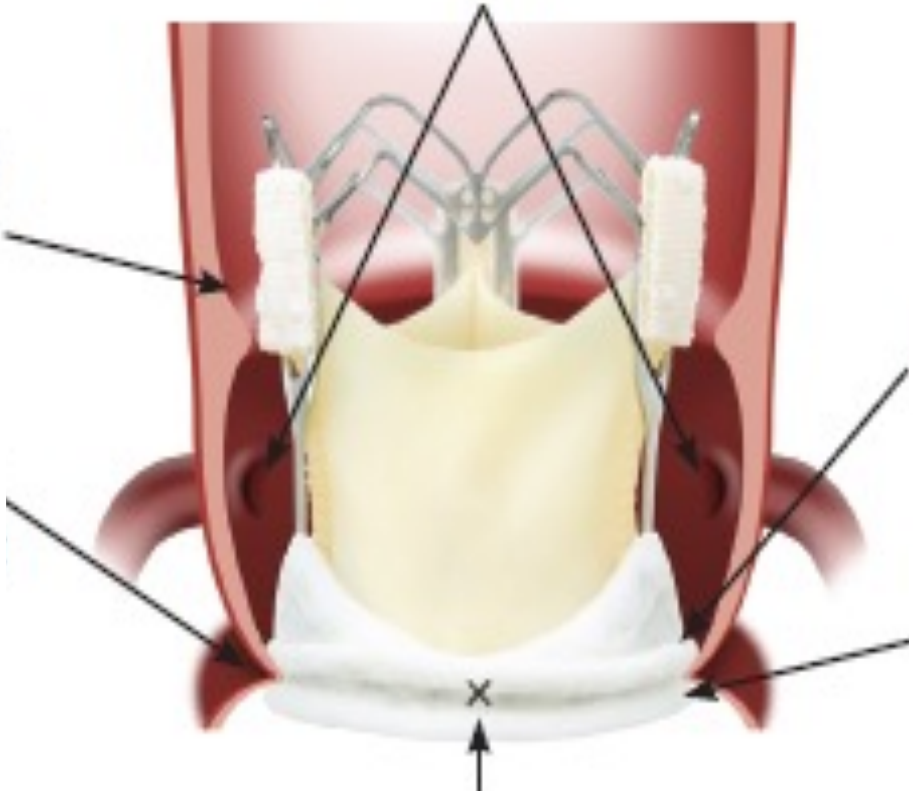

Medtronic 3f® Enable™

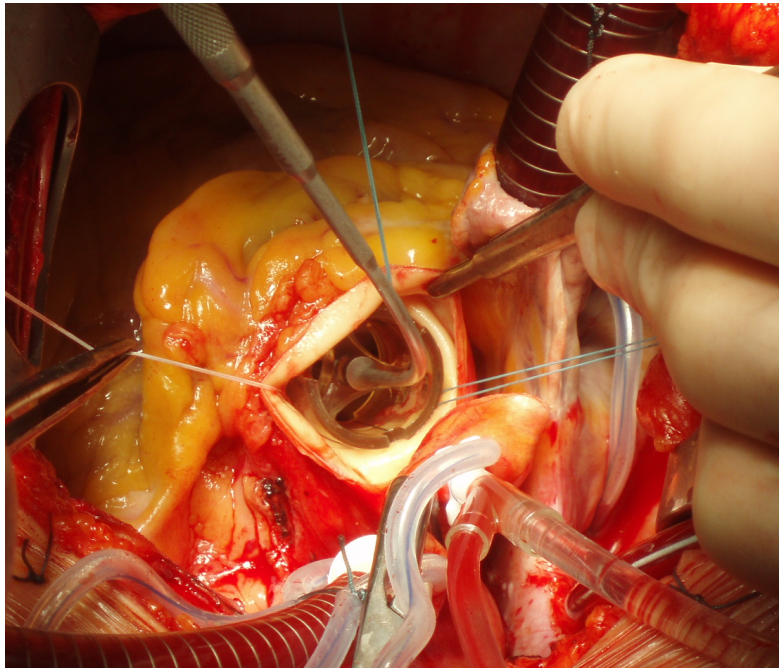

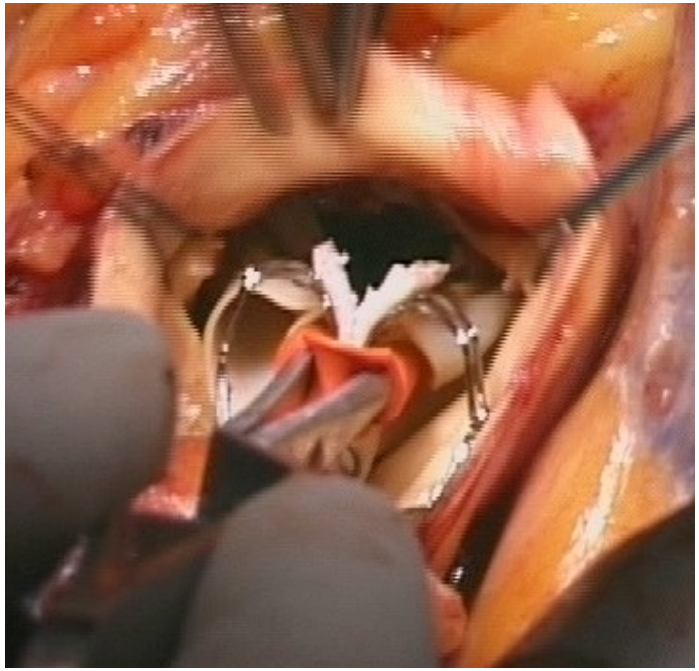

Пациенты с показаниями для протезирования, но операция не выполнена

Хирургическое протезирование не выполнено:
Возраст
Сопутствующие заболевания
Отказ пациента
Экстремальный или Высокий хирургический риск

Хирургическое протезирование

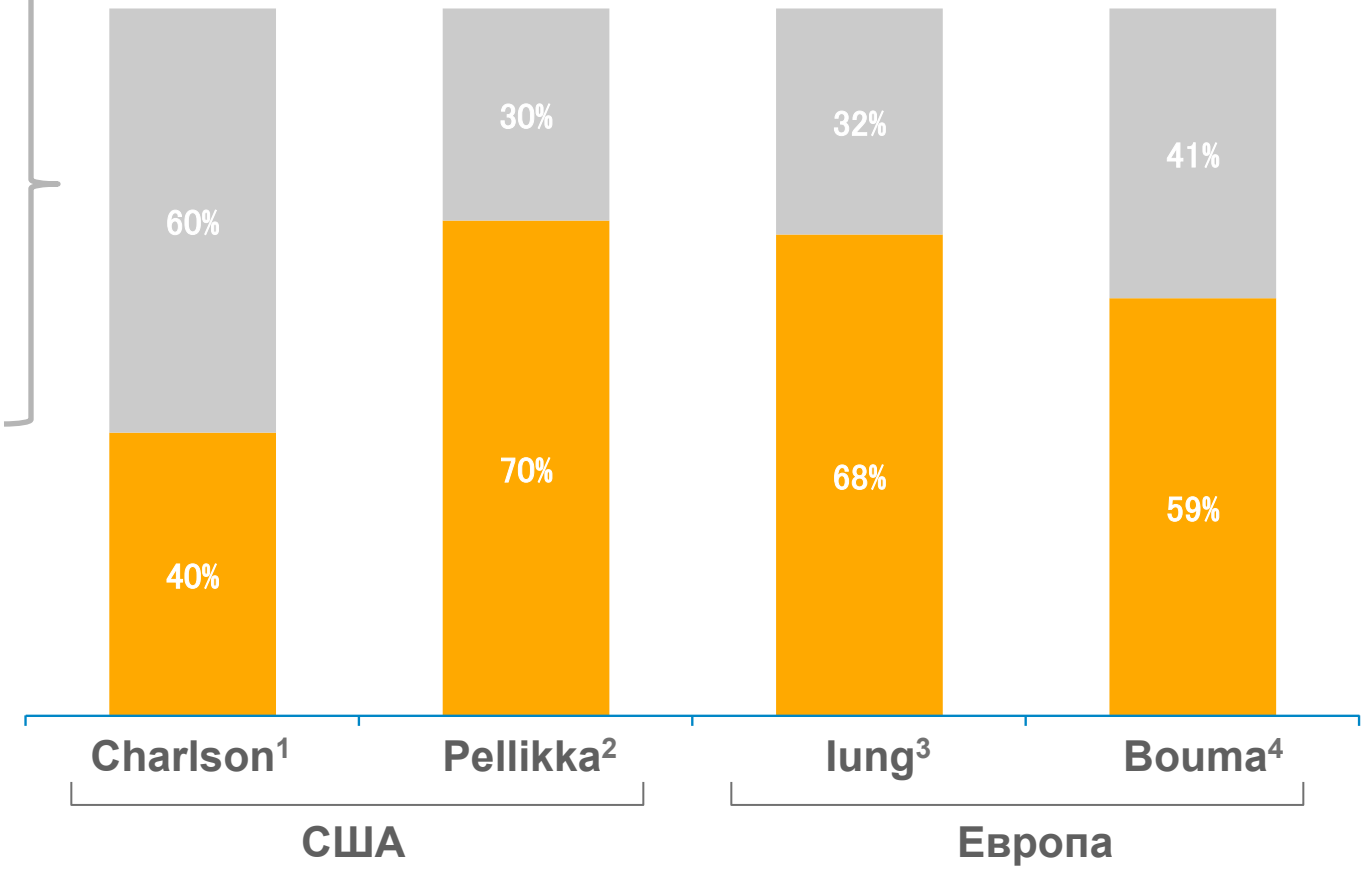

[1] Charlson E. J *Heart Valve Dis* 2006;15:312-321.
[2] Pellikka PA. *Circulation* 2005;111:3290-3295.
[3] Iung B. *Eur Heart J* 2003;24:1231-1243.
[4] Bouma BJ. *Heart* 1999;82:143-148.

Количество пациентов с показаниями для TAVI

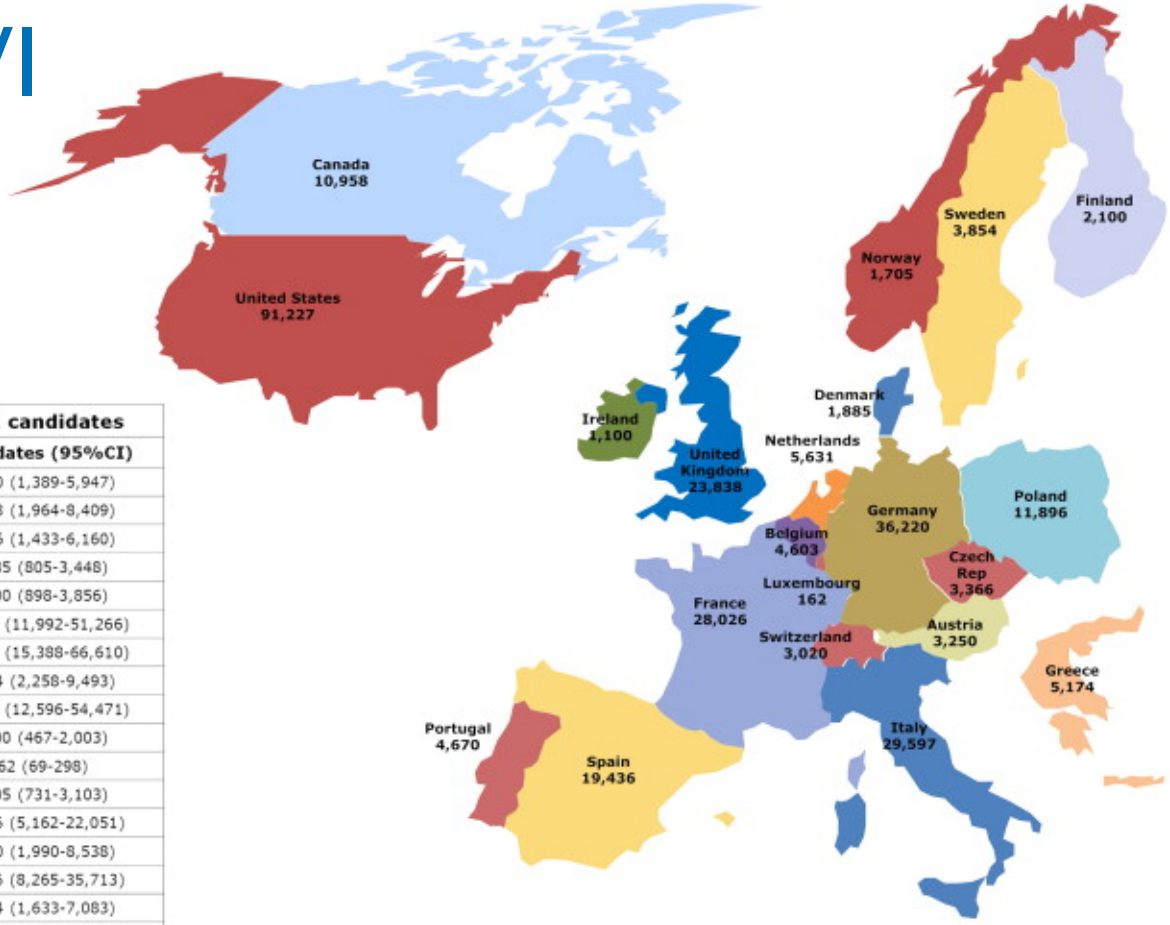

Total number of TAVR candidates	
Country	**Candidates (95%CI)**
Austria	3,250 (1,389-5,947)
Belgium	4,603 (1,964-8,409)
Czech Republic	3,336 (1,433-6,160)
Denmark	1,885 (805-3,448)
Finland	2,100 (898-3,856)
France	28,026 (11,992-51,266)
Germany	36,220 (15,388-66,610)
Greece	5,174 (2,258-9,493)
Italy	29,597 (12,596-54,471)
Ireland	1,100 (467-2,003)
Luxembourg	162 (69-298)
Norway	1,705 (731-3,103)
Poland	11,896 (5,162-22,051)
Portugal	4,670 (1,990-8,538)
Spain	19,436 (8,265-35,713)
Sweden	3,854 (1,633-7,083)
Switzerland	3,020 (1,280-5,554)
The Netherlands	5,631 (2,379-10,379)
The United Kingdom	23,838 (10,554-43,461)
Total 19 European countries	**189,836 (80,281-347,372)***
The United States	91,227 (38,885-165,875)
Canada	10,958 (4,688-19,995)
Total North America	**102,558 (43,612-187,002)***

Journal of the American College of Cardiology
Volume 62, Issue 11, 10 September 2013, Pages 1002–1012

Оценка потребности населения РФ в протезировании аортального клапана

		Пациенты
Общая численность населения	142000000	
Численность населения в возрасте 65 лет и старше	24140000	
Распространённость аортального стеноза (АС) (умеренной и тяжелой степени, ≥65 лет)	1,30%	313820
Пациенты с тяжелым симптоматичным АС	14,40%	45190
Доля пациентов с противопоказаниями для хирургического протезирования	31,80%	14370
Доля пациентов, которым невозможно выполнить транскатетерное протезирование	11,30%	1624
Потенциальная потребность в хирургическом протезировании		32443
Потенциальная потребность в ТПАК		12747

Аортальная баллонная вальвулопластика (BAV)

- Высокая частота рестенозов: 50% за 6 лет [1,2]
- Повторные BAV через 30 дней: 26%[3]
- Только 21% пациентов имели ФК II по NYHA или ниже за год наблюдений[3]

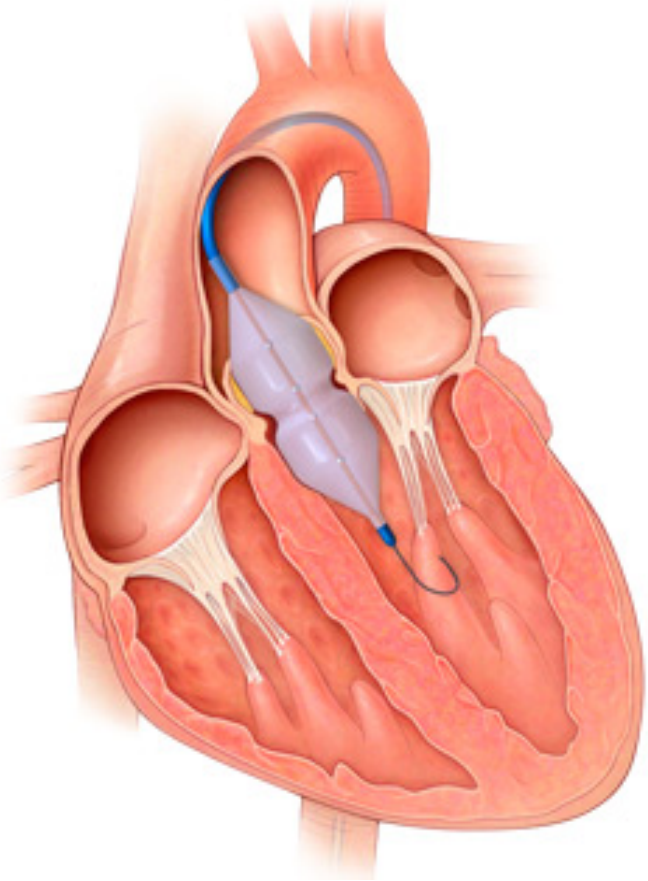

[1]Otto CM. *Circulation* 1994;89:642-650.
[2]Rahmitoola SH. *J Am Coll Cardiol* 1994;23:1076-1078.
[3]Tuzcu, EM. Clinical Outcomes from "Standard Therapy" in the PARTNER Inoperable Patients. TCT 2010, Washington D.C.

Выбор варианта протезирования аортального клапана: операция на открытом сердце (SAVR) или транскатетерная процедура (TAVR)

Рекомендации	COR	LOE
Хирургическое ПАК рекомендовано у пациентов с показаниями для ПАК и низким/ умеренным уровнем хирургического риска	I	A
Коллегиальное решение относительно пациентов с высоким риском для SAVR, возможно TAVR	I	C
TAVR рекомендовано пациентам с показаниями для ПАК , имеющими экстремально высокий риск для SAVR, с прогнозом выживаемости более 1 года	I	B
TAVR может служить альтернативой для SAVR у пациентов с показаниями для ПАК и высоким хирургическим риском	IIa	B
ЧБВП может рассматриваться как паллиативное вмешательство у пациентов с тяжелым симптоматичным АС, ожидающих ПАК	IIb	C
TAVR не рекомендовано пациентам, у которых тяжесть существующих сопутствующих заболеваний превышает возможные эффекты от коррекции АС	III: не показано	B

Nishimura, RA et al.
2014 AHA/ACC Valvular Heart Disease Guideline

Транскатетерное протезирование аортального клапана:

- Гибридная операционная
- Общая или местная анестезия
- Не требуется АИК (переход к вмешательству на открытом сердце возможен при развитии осложнений)
- Продолжительность операции: 1 - 3 часа (в среднем)
- Продолжительность госпитализации: 3 – 5 дней (в среднем)



Примечание: пациенты SAVR обычно дольше находятся в стационаре и период восстановления занимает около 6-8 недель.

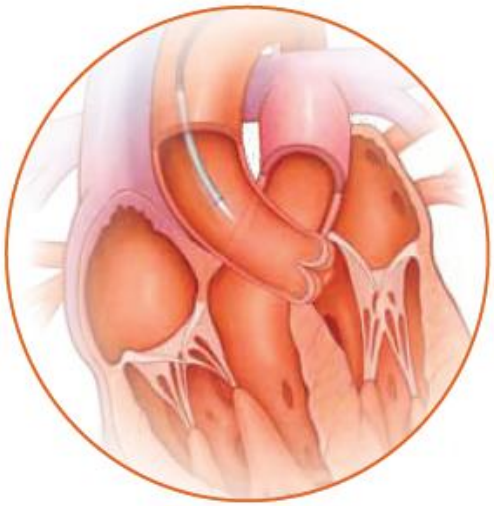

Figure 1

1. Катетер проводиться из области доступа через пораженный клапан

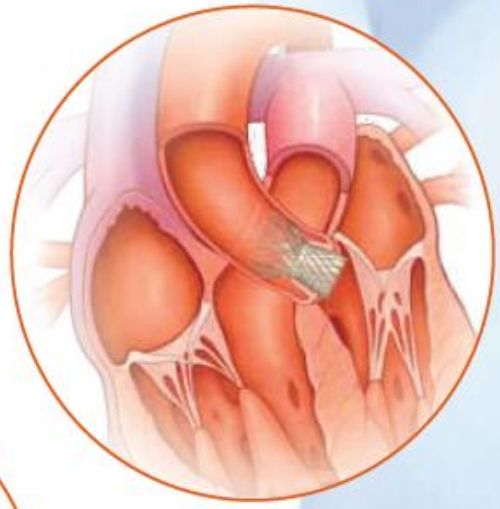

Figure 3

2. Транскатетерно клапан устанавли-вается на месте имплантации

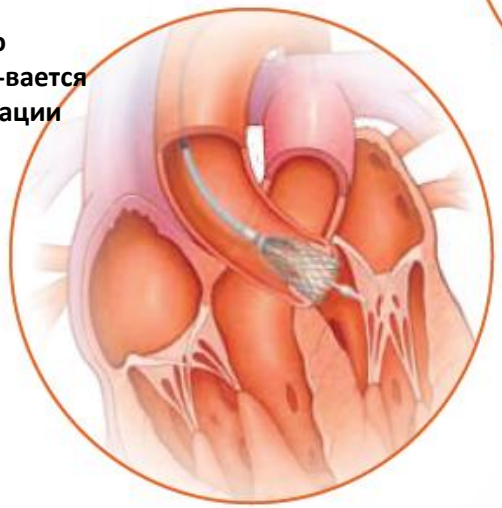

Figure 2

3. Клапан установлен на месте, процедура закончена

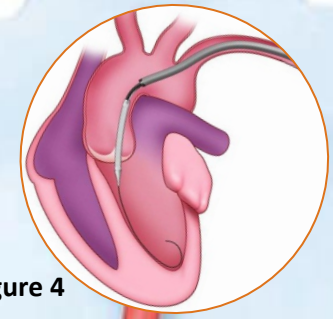

Figure 4

4. Подключичный / Прямой аортальный доступ

Обзор платформы CoreValve®

Нитиноловый каркас: контроль и точность при имплантации

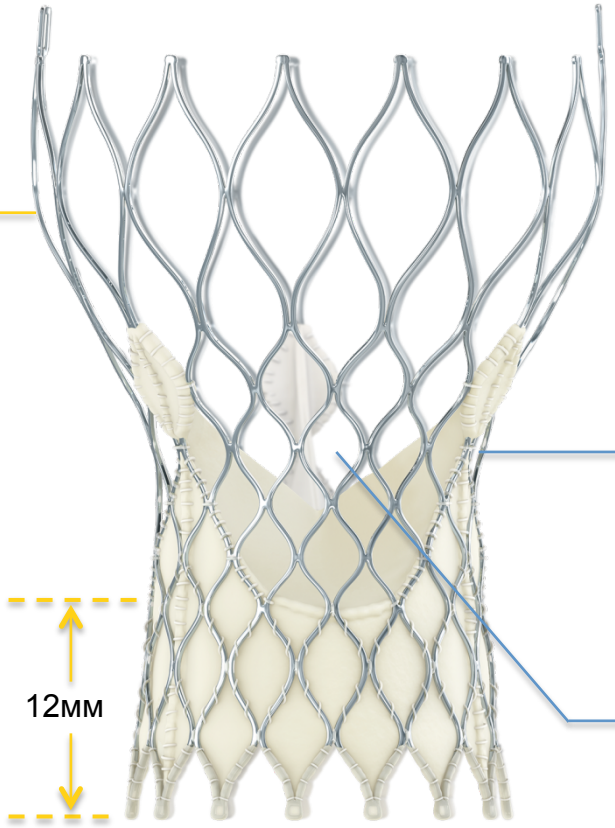

Супра-аннулярное расположение створок для оптимизации гемодинамики

Снижает паравальвулярную регургитацию (PVL) с помощью самораскрывающегося каркаса и герметизирующей юбки

Доступ к коронарным сосудам



Профиль 18 Fr для снижение частота и тяжести значимых сосудистых осложнений

Клиническая задача: снижение риска около-клапанных протечек (PVL)

Конструкция клапана:

Адаптирующийся каркас

Нитиноловый каркас CoreValve продолжает адаптироваться к нециркулярной анатомии и герметизирует околоклапанное пространство

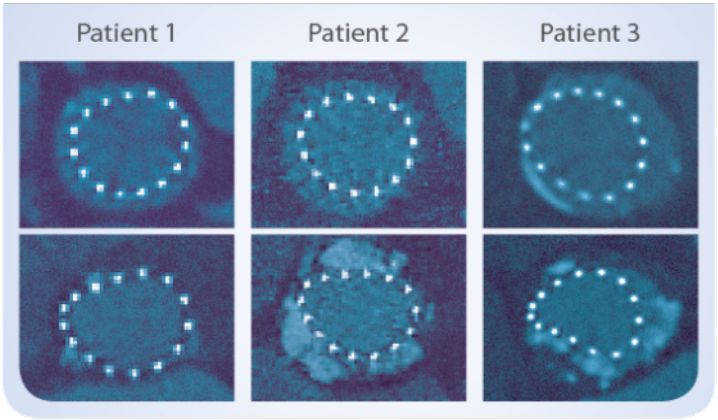

Images courtesy of Drs. De Jaegere and Schultz, Erasmus MC, Rotterdam, The Netherlands

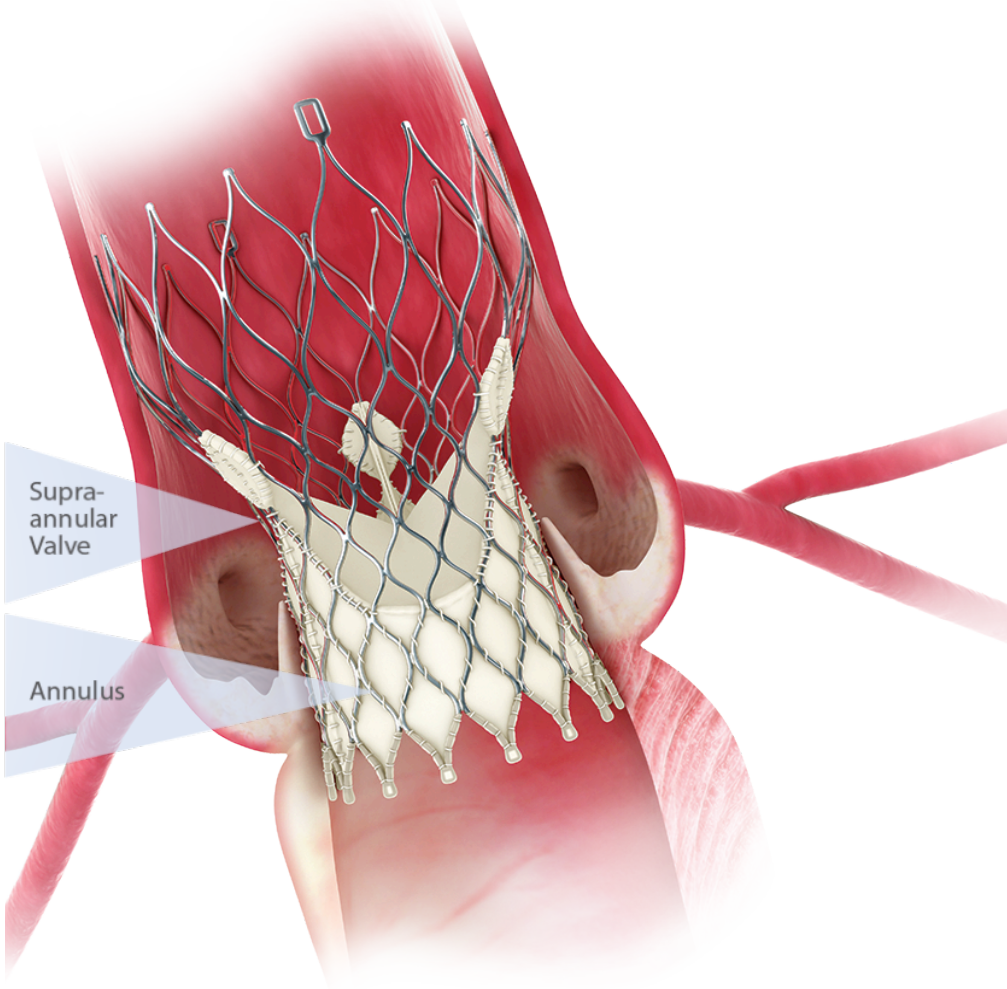

Снижение тяжести аортальных регургитаций (AR)

После операции: умеренная AR

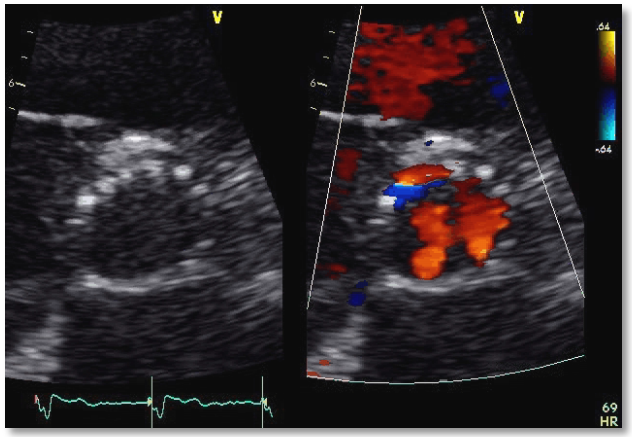

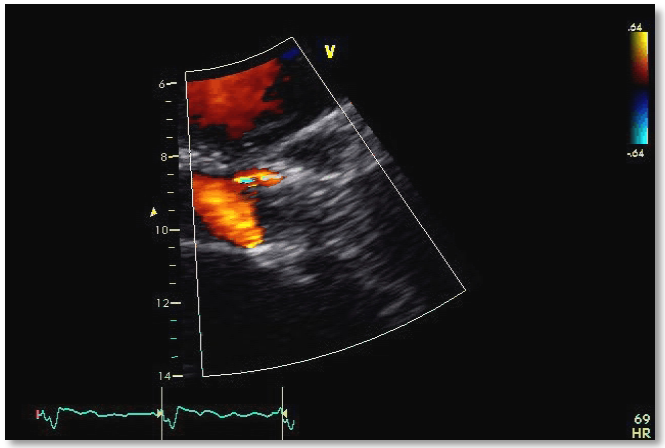

Контрольное наблюдение через 1 год: незначительные AR

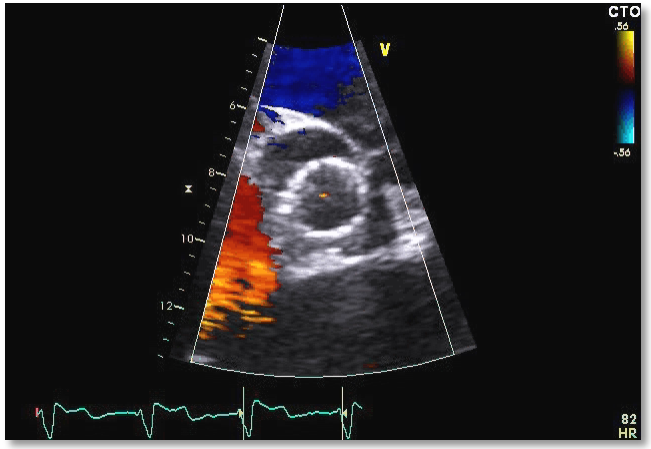

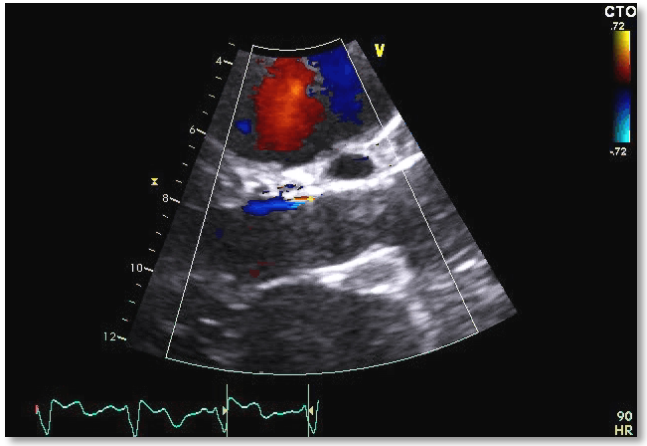

TCT 2013 Echocardiography Results

Extreme Risk Study | Iliofemoral Pivotal

Клиническая задача: удобство при имплантации

Точное размещение и уверенная имплантация в выбранной позиции

Конструкции клапана:

Самораскрывающийся нитиноловый каркас

Самораскрывающийся нитиноловый каркас CoreValve позволяет достичь контролируемого раскрытия с возможностью частичного репозиционирования.

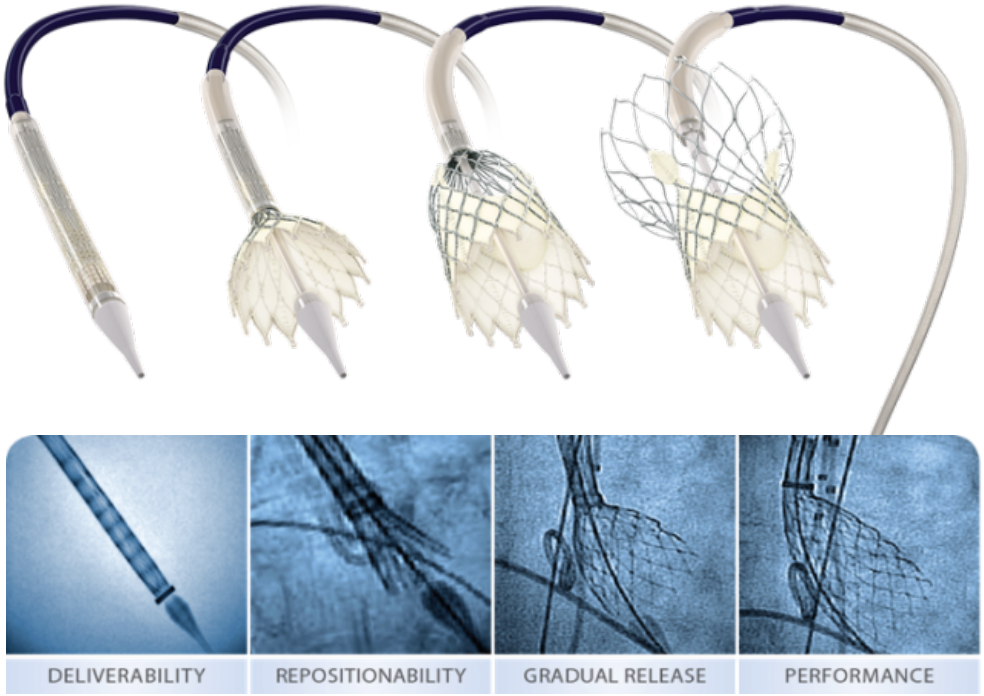


Oklahoma Heart Institute

Доказательства клинической эффективности

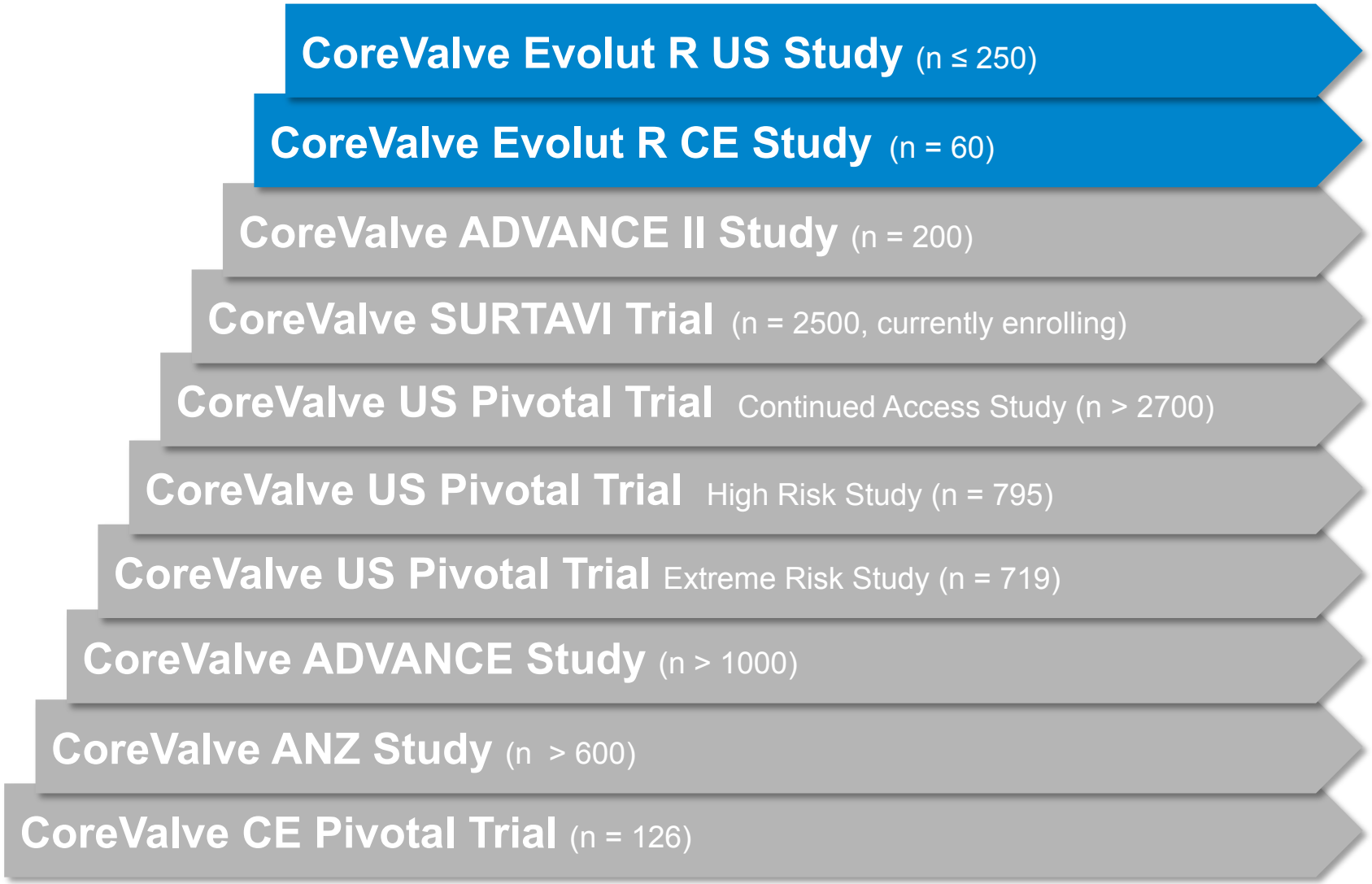

Высокая клиническая эффективность CoreValve

Более 11000 имплантаций в рамках клинических исследований

- **Высокая результативность процедуры**

  Низкая частота повреждений аортального кольца, окклюзии коронарных артерий, эмболизации клапаном

  Низкие показатели смертности

- **Значимые и устойчивые улучшения гемодинамики**

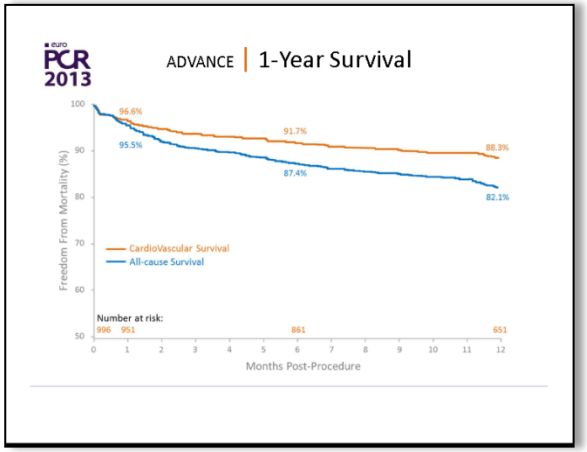

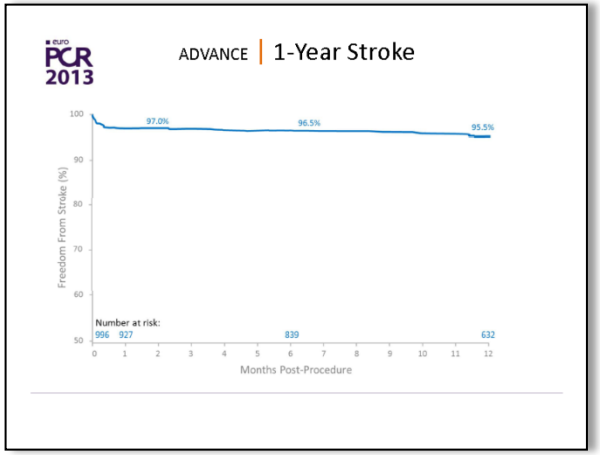

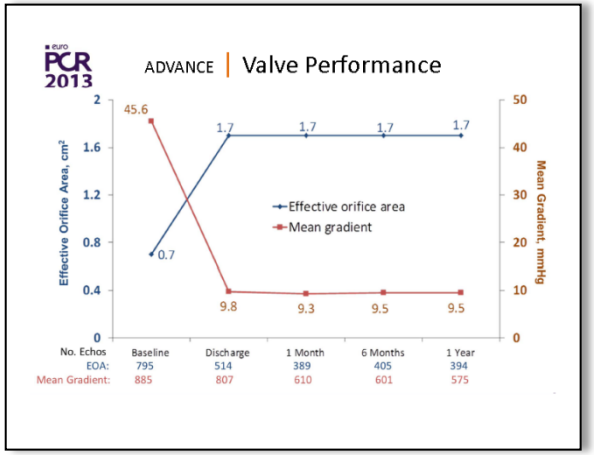

ADVANCE II (ОЦЕНКА АРИТМИЙ): ИЗУЧЕНИЕ ПРАКТИКИ НАИБОЛЕЕ ОПЫТНЫХ ЦЕНТРОВ В ЛЕЧЕНИИ ПАЦИЕНТОВ С АОРТАЛЬНЫМ СТЕНОЗОМ С ПОМОЩЬЮ ИМПЛАНТАЦИИ САМОРАСКРЫВАЮЩЕГОСЯ ПРОТЕЗА АОРТАЛЬНОГО КЛАПАНА COREVALVE

Anna-Sonia Petronio, Azienda Ospedaliero Universitaria Pisana, Pisa, Italy
Giulio Zucchelli, Azienda Ospedaliero Universitaria Pisana, Pisa, Italy
Jan Kovac, Glenfield Hospital, Leicester, UK
Peter de Jaegere, Erasmus MC, Rotterdam, NL
(on behalf of the ADVANCE II Investigators)

CoreValve ADVANCE II: актуальность

Частота имплантации ЭКС через 30 после TAVI с помощью CoreValve варьирует в широких пределах

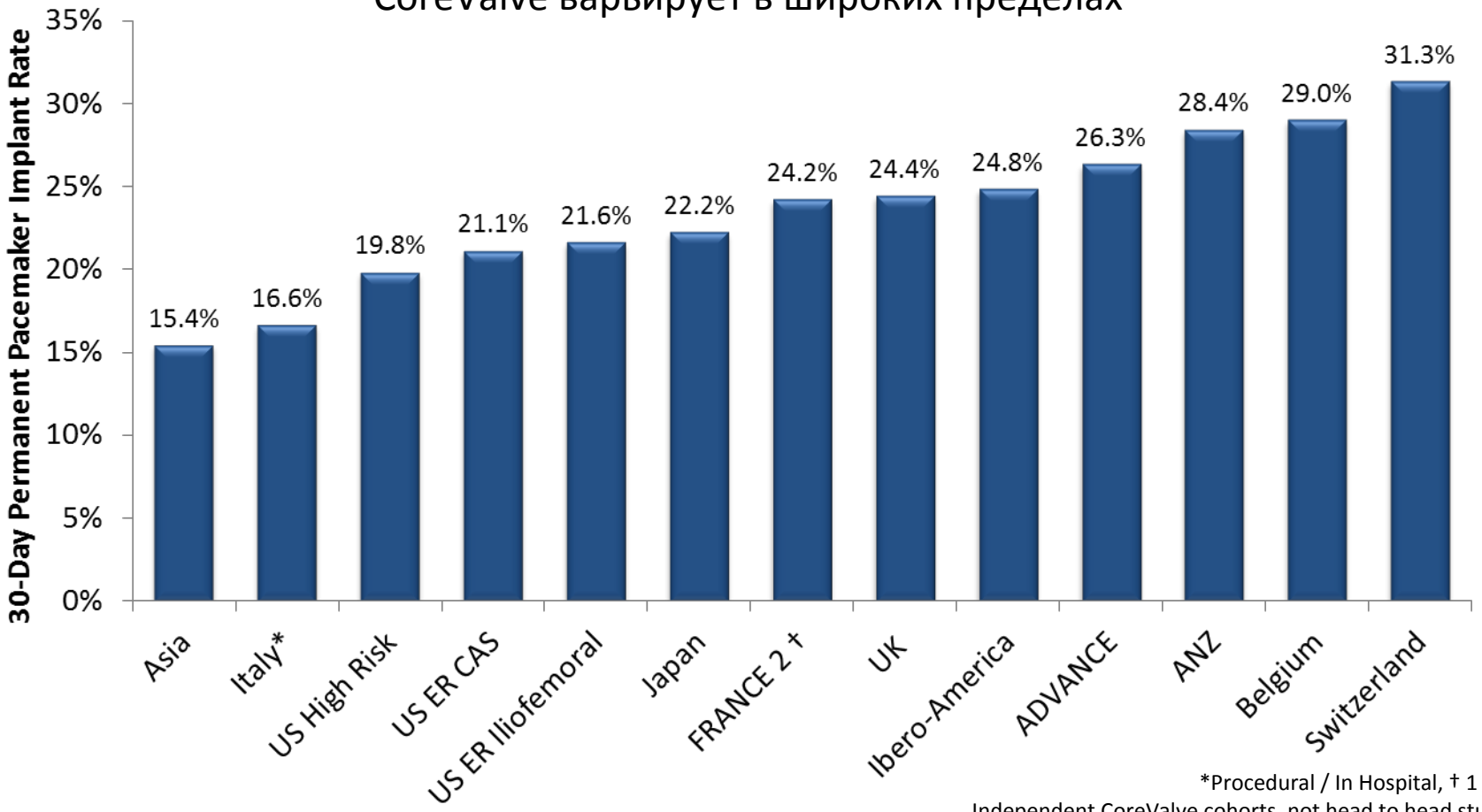

*Procedural / In Hospital, † 1 Year
Independent CoreValve cohorts, not head to head studies

[1]Chiam, et al., presented at ACC 2014; [2]Tamburino, et al., *Circulation* 2011; 123: 299-308; [3]Adams, et al., *N Engl J Med* 2014;epub; [4]Yakubov, et al., presented at TCT 2013; [5]Popma, et al., *J Am Coll Cardiol* 2014; epub; [6]Sawa, et al., *Circ J* 2014; epub; [7]Gilard, et al. *N Engl J Med* 2012; 366: 1705-15; [8]Moat, et al., *J Am Coll Cardiol* 2011; 58(20): 2130-38; [9]Munoz-Garcia, et al., *Int J Cardiol* 2013; 169(5): 359-65; [10]Linke, et. al. *Eur Heart J* 2014; epub; [11]Bosmans, et al., *ICVTS* 2011; 12: 762-7; [12]Meredith, et al., presented at World Congress of Cardiology 2014; [13]Wenaweser, et al., *EuroIntervention* 2014; epub

Цель исследования Advance II

- Оценить риск развития нарушений внутрисердечного проведения и риск возникновения показаний для имплантации ЭКС после TAVI с помощью CoreValve, с учетом применения лучших технических подходов и требований клинических рекомендаций ESC по лечению аритмий

Дизайн исследования Advance II

- Проспективное, не рандомизированное, многоцентровое пост маркетинговое исследование
- Контроль 7 дней, 30 дней и 6 месяцев
- Оценка осложнений независимым комитетом:
  - Сердечно-сосудистые осложнения по VARC 2
  - Показания к ЭКС, рекомендации ESC 2007
- Централизованная диагностика:
  - МСКТ, ангиография, опрос ЭКС, эхокардиография и 12 кан. ЭКГ
- Мониторинг данных 100%

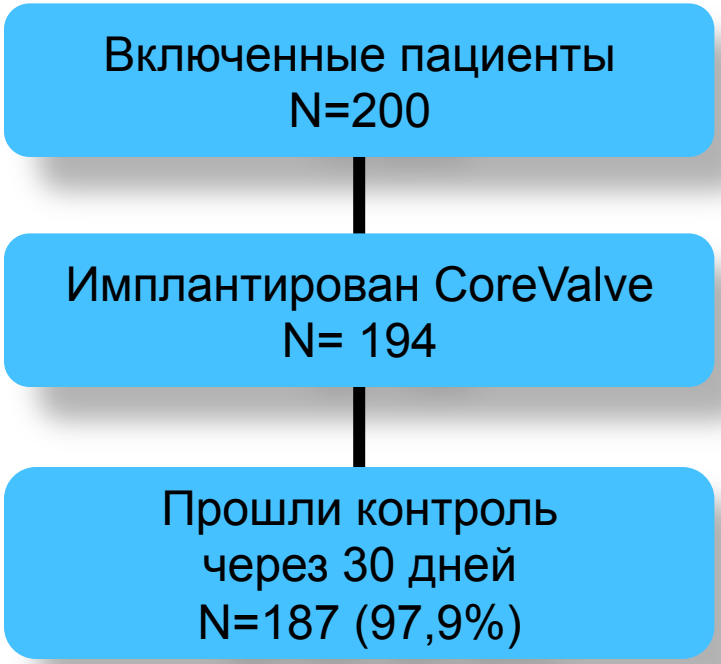

Главная конечная точка

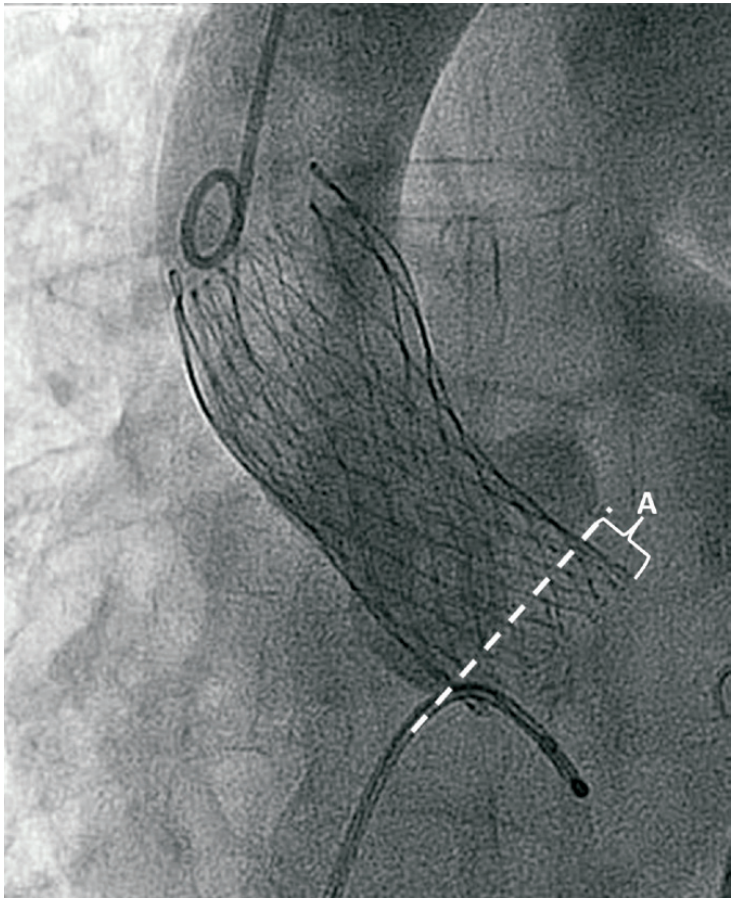

- Выявление у пациентов новых показаний к имплантации ЭКС I или II классов в соответствии с руководством Европейского общества кардиологов 2007 спустя 30 дней после TAVI CoreValve на глубину 6 мм или менее.

Advance II: исходные характеристики

Анамнез (N=200)	% сред ± SD	Проведение (Core Lab, N=200)	% или сред ± SD
Возраст (лет)	80,2 ± 6,7	PQ (мсек, сред. ± SD)	186,6 ± 39,3
Мужчины	47,5	AV проведение	
EuroSCORE II	9,0 ± 8,9	Нормальное	75,8
STS	7,2 ± 6,8	AV блокада I ст.	24,2
NYHA III или IV	74,4	IV проведение	
ИБС	60,3	Нормальное	76,8
Патология перф сосудов	27,6	БЛНПГ	5,6
Цереброваскулярные заб.	15,2	БПНПГ	6,1
ФП	10,5	Блокада лев перед пучка	10,6
Инфаркт миокарда	15,1	Блокада лев зад пучка	0,5
Стентирование	30,8		
АКШ	15,6		
ХОБЛ	21,1		
ПЭКС**	0,5		

**один пациент получил ПЭКС после включения, но до имплантации coreValve

Результаты имплантаций

Характеристики (N=194)	% или сред ± SD		% или сред ± SD
Оценка аортального кольца		Размер клапана	
ЭхоКГ	15,5	23 мм	2,6
МСКТ	84,5	26 мм	29,9
Доступ		29 мм	55,2
Трансфеморальный	89,7	31 мм	12,4
Подключичный	6,2	2 клапана имплантировано	7,7
Прямой аортальный	4,1	Клапан-в-клапане	2,1
Дилатация до имплантации	96,4	Эмболизация 1 клапаном	5,7
Дилатация после имплантации	22,2	Глубина имплантации* (мм)	6,9 ± 4,3

* Глубина имплантации определена как расстояние от вершины некоронарного синуса до края каркаса клапана, обращенного в желудочек

Результаты наблюдений за 30 дней

VARC 2 (N=194)	Число событий	Частота событий (Kaplan-Meier) %
Смертность от всех причин	3	1,6
Сердечно-сосудистая смертность	3	1,6
Инсульты	4	2,1
Тяжелые кровотечения	8	4,1
Значимые сосудистые осложнения	23	11,9
Легкие сосудистые осложнения	24	12,4
Инфаркт миокарда	1	0,5
ОПН, III ст	1	0,5

Глубина имплантации

Вновь выявленные нарушения проведения и показания к ЭКС I / II класса были значимо связаны с глубиной имплантации

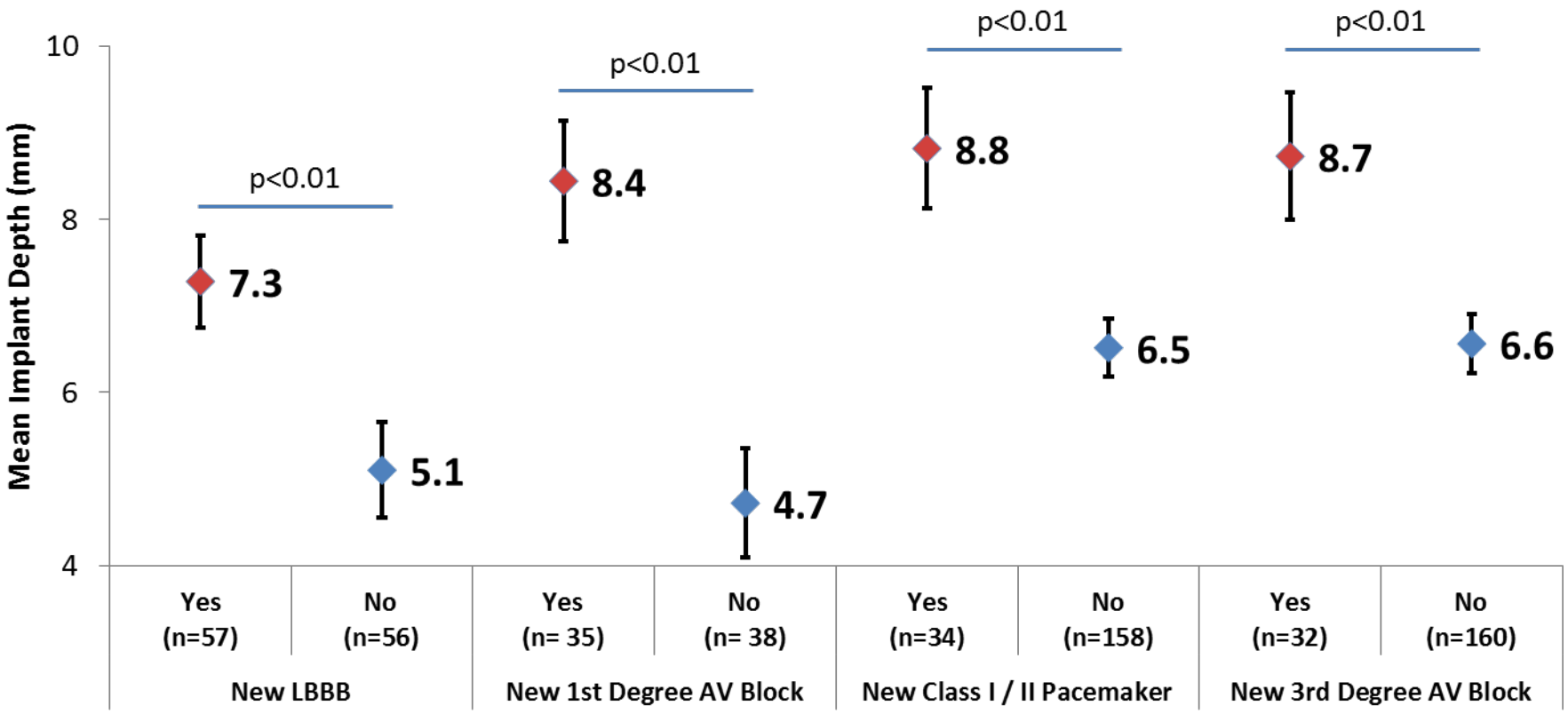

pooled t-test p values, standard error is shown as error bars
New pacemaker at 30 days, new conduction disturbance is defined as a conduction disturbance not present at baseline which developed within 30 days of TAVI
3rd Degree AV Block data from CEC adjudication, LBBB and 1st Degree AV Block from core lab adjudication
Implant depth defined as the distance from the lower edge of the non-coronary leaflet to the ventricular edge of the frame

Результаты ADVANCE II

- Использование лучших клинических практик при TAVI с помощью CoreValve позволяет снизить риск осложнений:
  - Частота имплантации ЭКС = 13,3%
  - Не выявлены новые эпизоды развития ПЖ блокады III степени или внезапной смерти в позднем послеоперационном периоде
  - Высокая частота спонтанной нормализации проведения через 30 дней
  - Смертность от всех причин 30 дней = 1,6%
  - Инсульты 30 дней = 2,1%

- Глубина имплантации является главным предиктором риска развития нарушений проведения, требующих имплантации ЭКС после TAVI

Исследования CoreValve® US Pivotal



Academia
Medical Education

The information in this document is intended for educational purposes and is not meant as a substitute for the Instructions for Use or product training. Practice may vary based on clinical judgment. Medtronic Confidential

Innovating for life.

UC201500615a EE

ИССЛЕДОВАНИЕ COREVALVE US PIVOTAL

ГРУППА ПАЦИЕНТОВ ЭКСТРЕМАЛЬНОГО РИСКА, ИЛЕОФЕМОРАЛЬНЫЙ ДОСТУП

Дизайн исследования US Pivotal

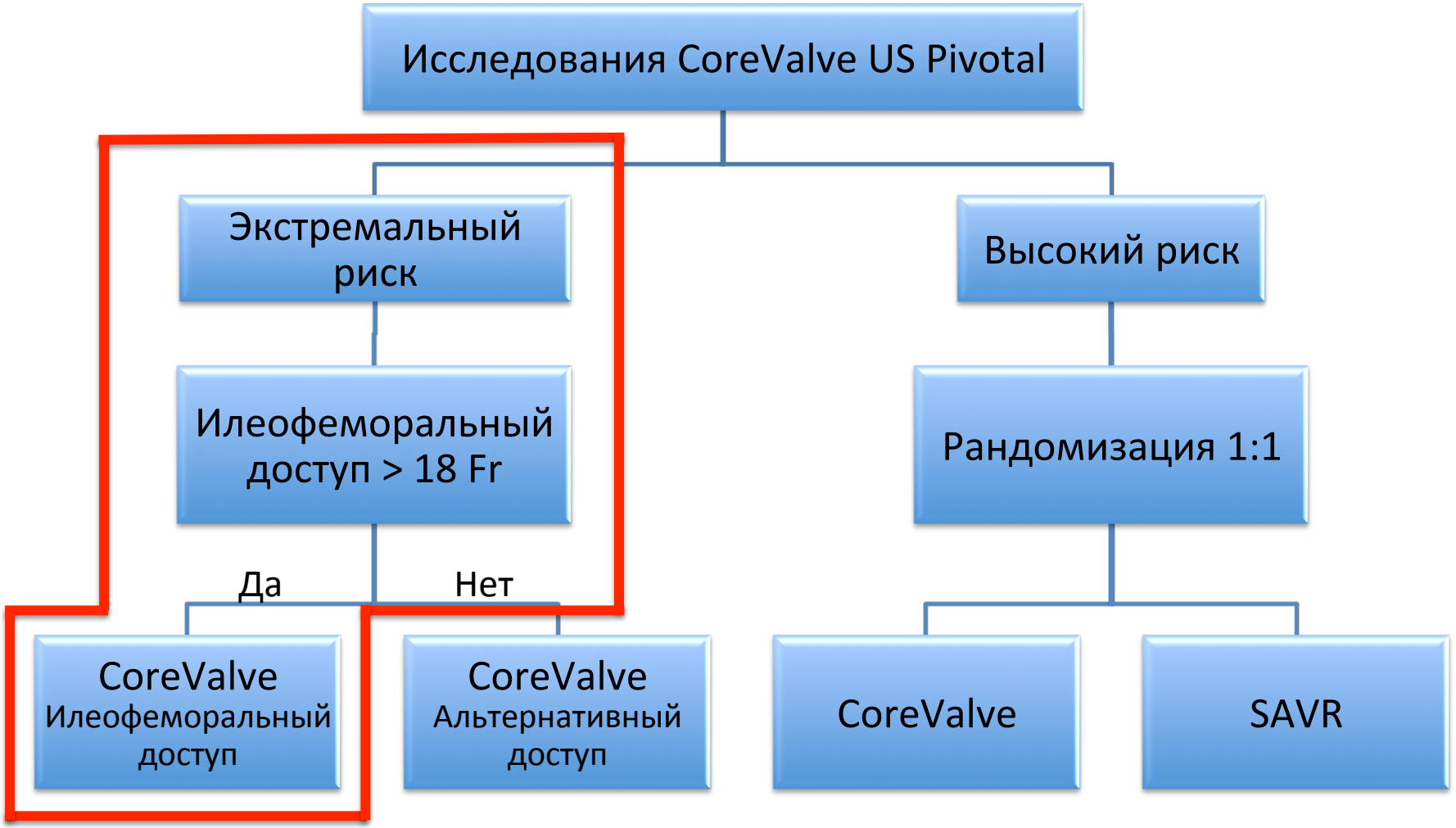

Критерии включения для группы экстремального риска

- ФК II и выше по NYHA
- Тяжелый аортальный стеноз: AVA ≤ 0,8 $см^2$ или AVAI ≤ 0,5 $см^2/м^2$ И средний градиент > 40 мм Рт ст или пиковая скорость > 4 м/сек в покое или при стресс тесте (если ФВЛЖ < 50%)

Критерии исключения для экстремального риска (выборочно)

- Анамнез: выраженное ГИ кровотечение (3 месяца), инсульт (6 мес), или ИМ (30 дней)
- Клиренс креатинина < 20 мл/мин
- Выраженной атеросклеротическое поражение коронарных сосудов, без вмешательств
- ФВЛЖ < 20%
- Ожидаемая продолжительность жизни < 1 года по сопутствующим заболеваниям

Целевое значение эффективности

Целевое значение эффективности (OPG) было использовано для оценки риска смертности от всех причин или значимых инсультов у пациентов, получивших стандартную терапию

- OPG рассчитан на основании исследований:

  Мета-анализ 5 современных серий БАВ → рандомизированный мета-аналитический показатель смертности от всех причин или знач. инсультов за 12 месяцев составил 42,7% (95% CI 34,0%-51,4%)

  Исследование PARTNER B: частота смертности от всех причин или знач. инсультов 50,3% с соответствующим нижнем пороговом значением 43,0% в пределах доверительного интервала 95%

Аналитическая когорта

- Основной анализ был выполнен для популяции **«Предпринята попытка имплантации»**: все включенные в исследование с **возможностью** проведение процедуры через **илеофеморальный доступ** и документированной попыткой выполнить процедуру имплантации
- **Попытка выполнить процедуру**: пациент в операционной и любое из условий – выполнена **анестезия**, проведена **катетеризация** сосудов, размещен **датчик** для **трансэзофагиальной ЭхоКГ** или установлена любая **линия мониторинга**

Комплаентность исследованию

	Клиническая оценка	ЭхоКГ исследование
Исходный статус N=471	Контроль 100% (n=471/471)	Контроль 100% (n=471/471)
1 месяц N=435	Контроль 98,2% (n=427/435)	Контроль 96,6% (n=420/435)
1 год N=355	Контроль 98,9% (n=351/355)	Контроль 91,0% (n=323/355)

Демографическая характеристика

	N=471
Возраст, лет	83,1 ± 8,6
Мужчин, %	49,0
Расчетный риск смертности по STS, %	10,3 ± 5,6
Logistic EuroSCORE, %	22,7 ± 17,4
New York Heart Association (NYHA)	
NYHA класс III/IV, %	91,9
Сахарный диабет, %	42,5
инсулинозависимый , %	19,1
Инсульт в анамнезе, %	13,8
Модифицированная шкала 0 или 1, %	71,9
Модифицированная шкала > 1, %	28,1

Анатомические особенности, затрудняющие оперативное вмешательство

Характеристики	N=471
Любые анатомические характеристики, %	31,7
Кальцификация аорты*, %	
Тяжелая, %	17,2
«Фарфоровая», %	4,9
Послеоперационные деформации средостенья, %	11,5
Деформации грудной клетки, %	5,1

*** Кальцификация аорты оценивалась по данным МСКТ на этапе скрининга**

Базовые сопутствующие заболевания N=471

Любые хронические заболевания легких (STS), %	58,8
умеренные, %	15,3
тяжелые*, %	24,0
Кислород дома, %	30,4
ОФВ1 ≤ 1000 см^3, %	23,1
Диффузионная ёмкость< 50%, %	22,3
Шкала сопутствующих заболеваний Charlson**, %	5,3 ± 2,3
умеренная (3, 4), %	32,9
тяжелая (≥ 5), %	58,6

*** Критерии STS : Тяжелый = ОФВ1 < 50% и/или РА pO_2 < 60 или pCO_2 > 50**

****Charlson Score: = 1 MI, CHF, PVD, CVD, dementia, chronic lung disease, connective tissue disease, ulcer, mild liver disease, DM; = 2 hemiplegia, mod-severe kidney disease, diabetes with end organ damage, leukemia, lymphoma; = 3 moderate or severe liver disease; = 6 metastatic solid tumor, AIDS**

Оценка астении

Характеристики	N=471
Анемия до трансфузии, %	22,9
ИМТ < 21 кг/м^2, %	7,6
Альбумин < 3,3 г/дл, %	18,5
Незапланированная потеря веса > 10 фунтов, %	16,9
Падения за последние 6 месяцев, %	17,8
Скорость прохождения 5 метров > 6 сек, %	84,2
Кистевая динамометрия < пороговой величины, %	67,6

Оценка уровня недееспособности

	N=471
Постоянный внешний уход, %	27,8
Шкала Katz (индекс ADLs, 6 max), %	
≥ 1 дефицит ADLs, %	28,5
≥ 2 дефицит ADLs, %	21,0
≥ 3 дефицит ADLs, %	13,8
Шкала Mini-Mental (MMSE Score 0–30)	26,0 ± 3,2
Деменция (по MMSE)	
Нет (≥ 25), %	72,1
Легкая (21–24), %	22,6
Умеренная или тяжелая (< 20), %	5,3
Используют инв. кресло, %	16,8

ИССЛЕДОВАНИЕ COREVALVE US PIVOTAL

ГРУППА ПАЦИЕНТОВ ЭКСТРЕМАЛЬНОГО РИСКА, ИЛЕОФЕМОРАЛЬНЫЙ ДОСТУП

РЕЗУЛЬТАТЫ

Главная конечная точка



Смертность за 1 год наблюдений

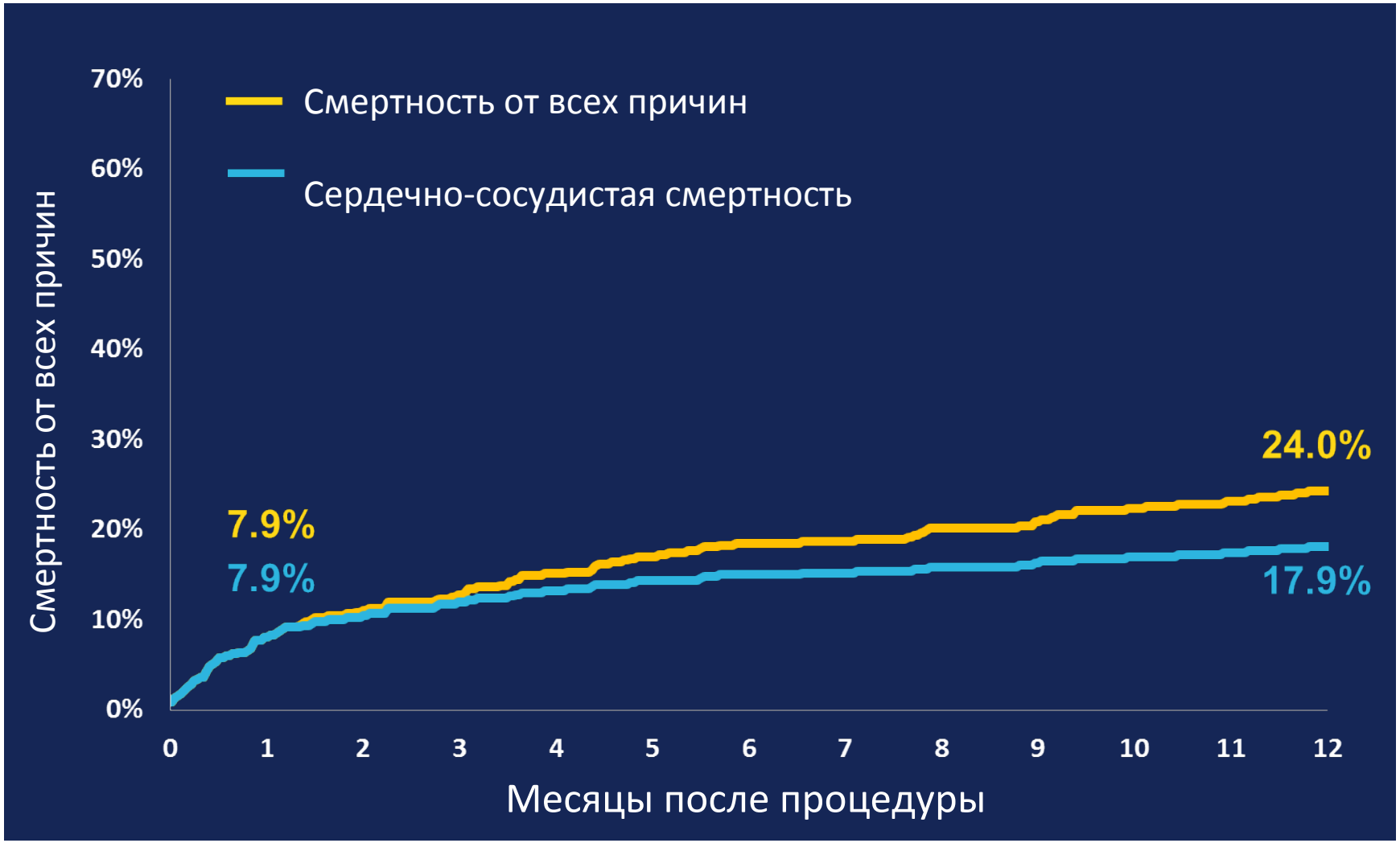

Вторичные конечные точки

События*	1 Месяц	1 год
Все инсульты, %		
значимые, %	2,4	4,1
незначительные, %	1,7	3,1
Инфаркт миокарда, %	1,3	2,0
Повторные вмешательства, %	1,3	2,0
Кровотечения по VARC, %	35,1	41,4
Угрожающие жизни или инвалидизирующие, %	11,7	16,6
Значимые, %	24,1	27,6
Значимые сосудистые осложнения, %	8,3	8,5
Имплантация постоянного ЭКС, %	22,2	27,1
В соответствии с рекомендациями ACC, %	17,4	19,9

* Значения получены из расчетов по Kaplan Meier

Значимые инсульты

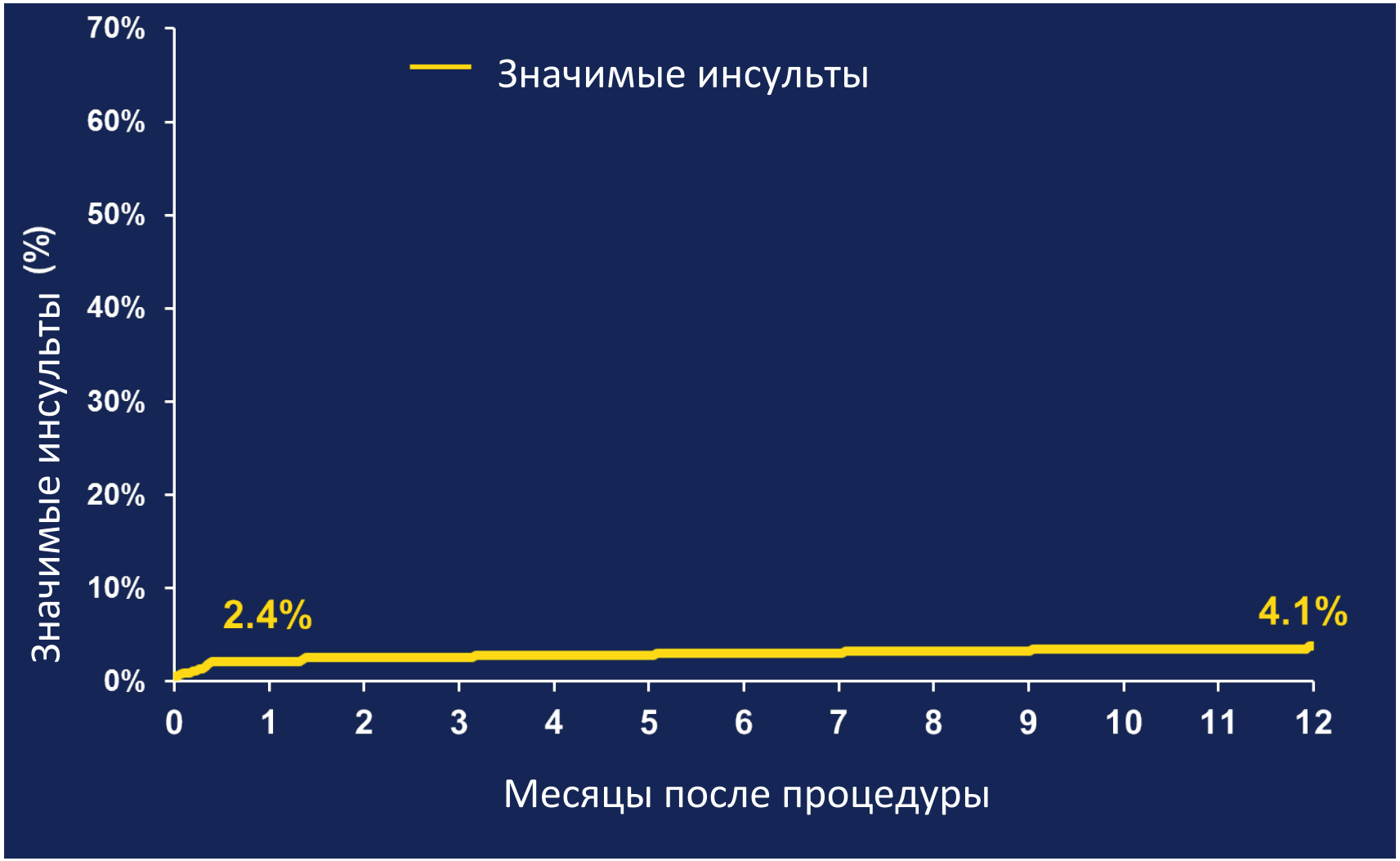

Все инсульты (1 месяц)

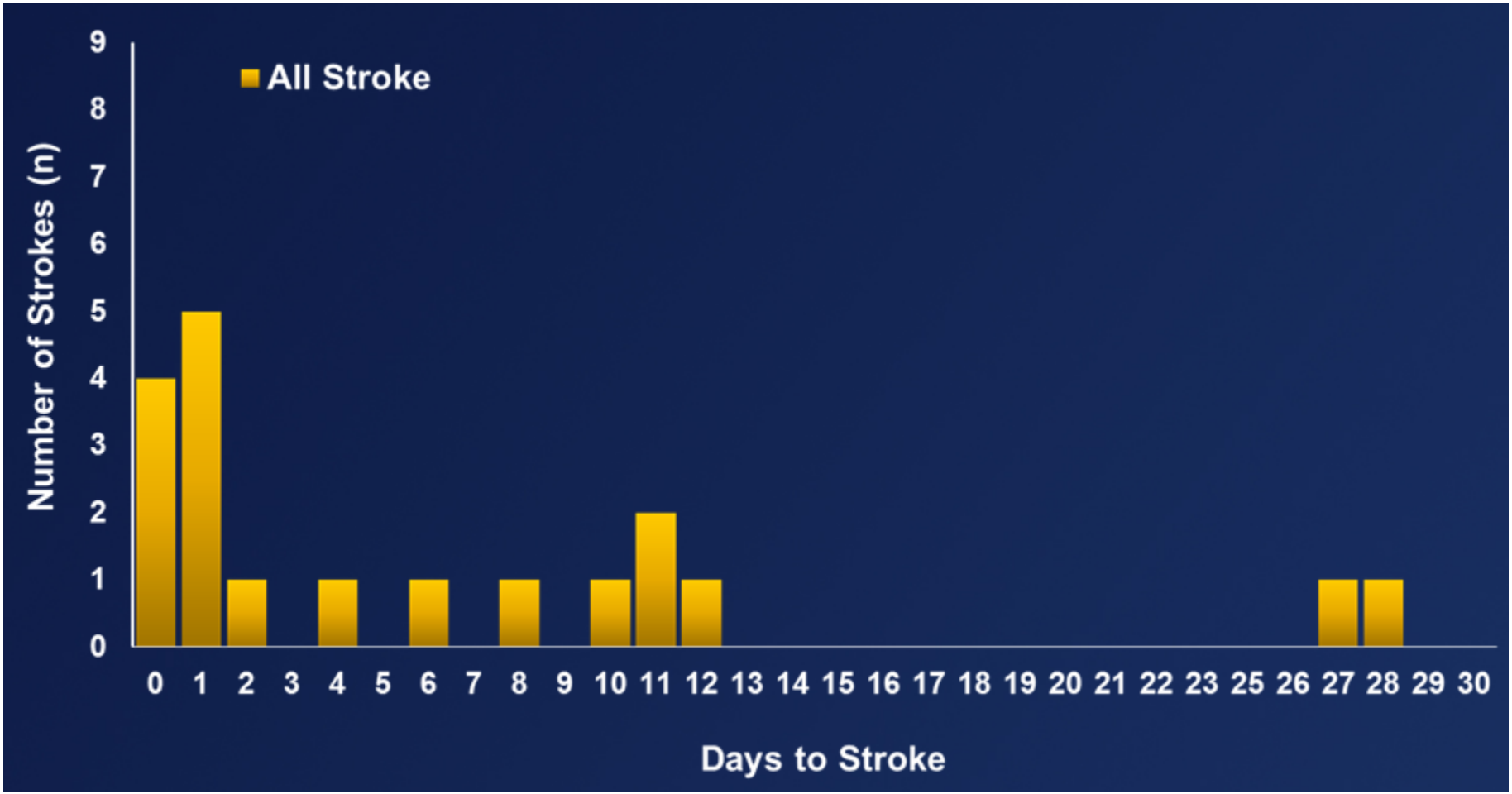

Смертность от всех причин в зависимости от значимых инсультов

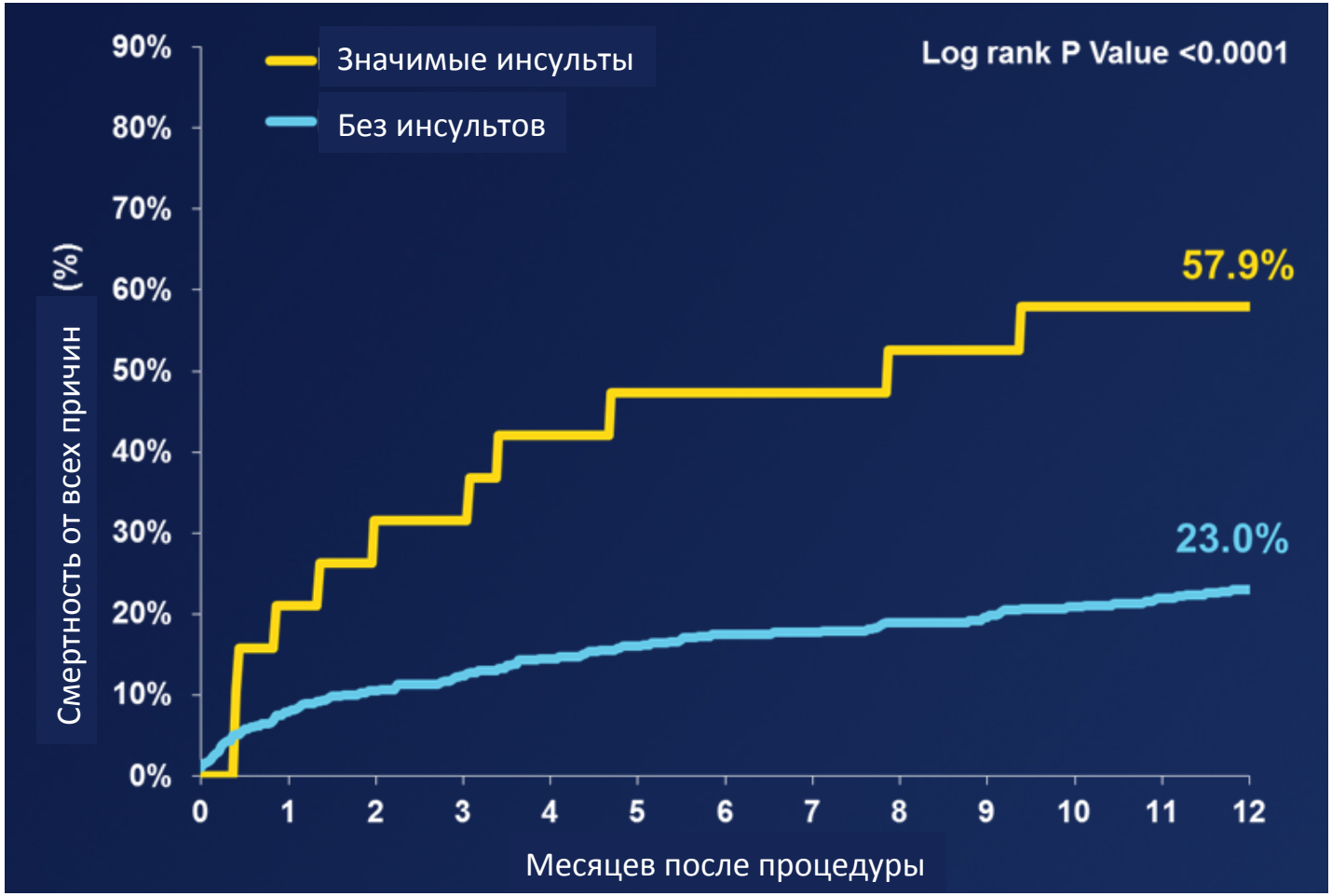

ФК ХСН по NYHA у выживших пациентов

ФК ХСН за 1 год наблюдений:
у 90% пациентов улучшилось состояние как минимум на I ФК по NYHA,
у 60% - как минимум на II ФК по NYHA.

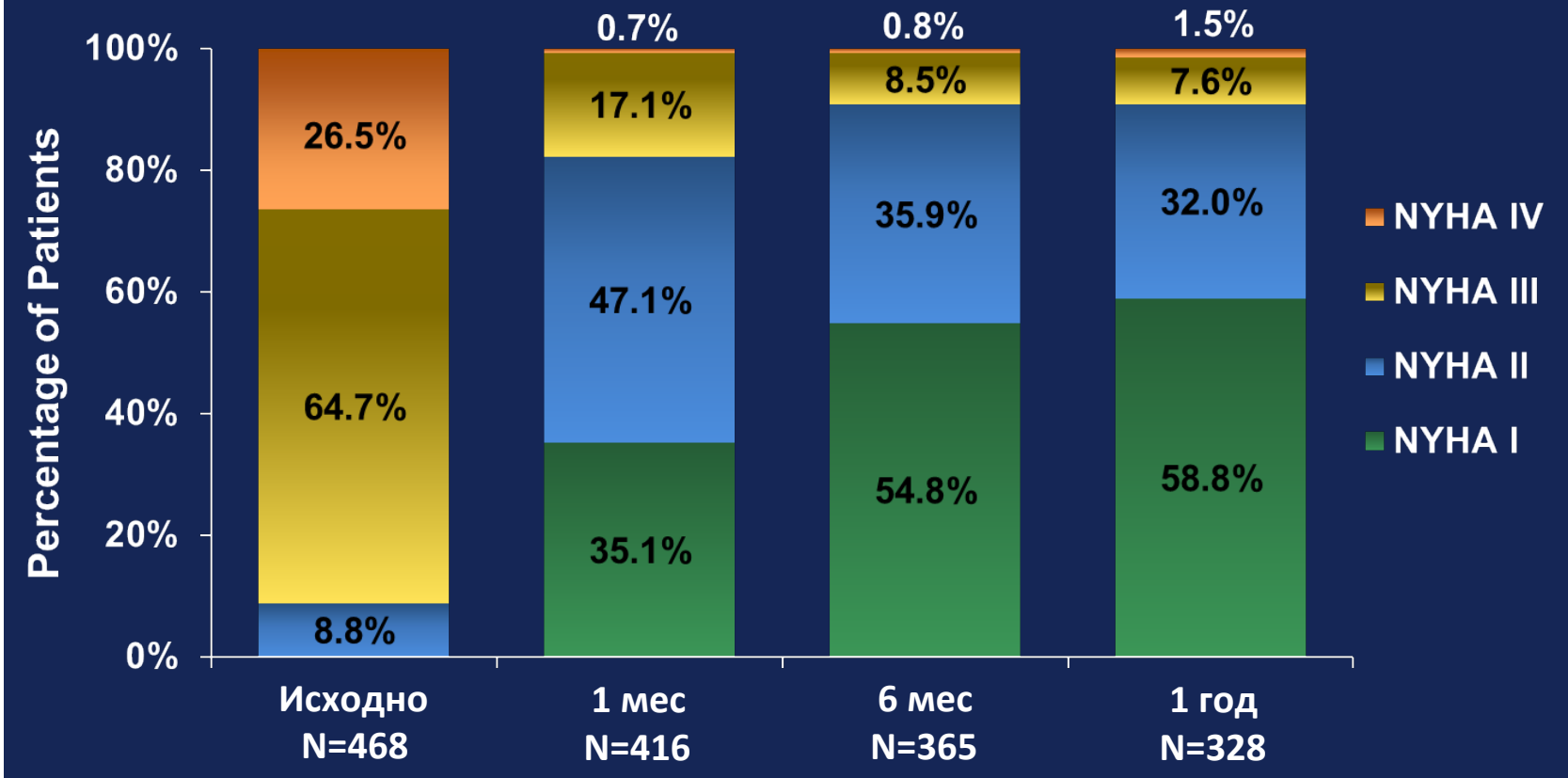

Главная точка по качеству жизни: KCCQ

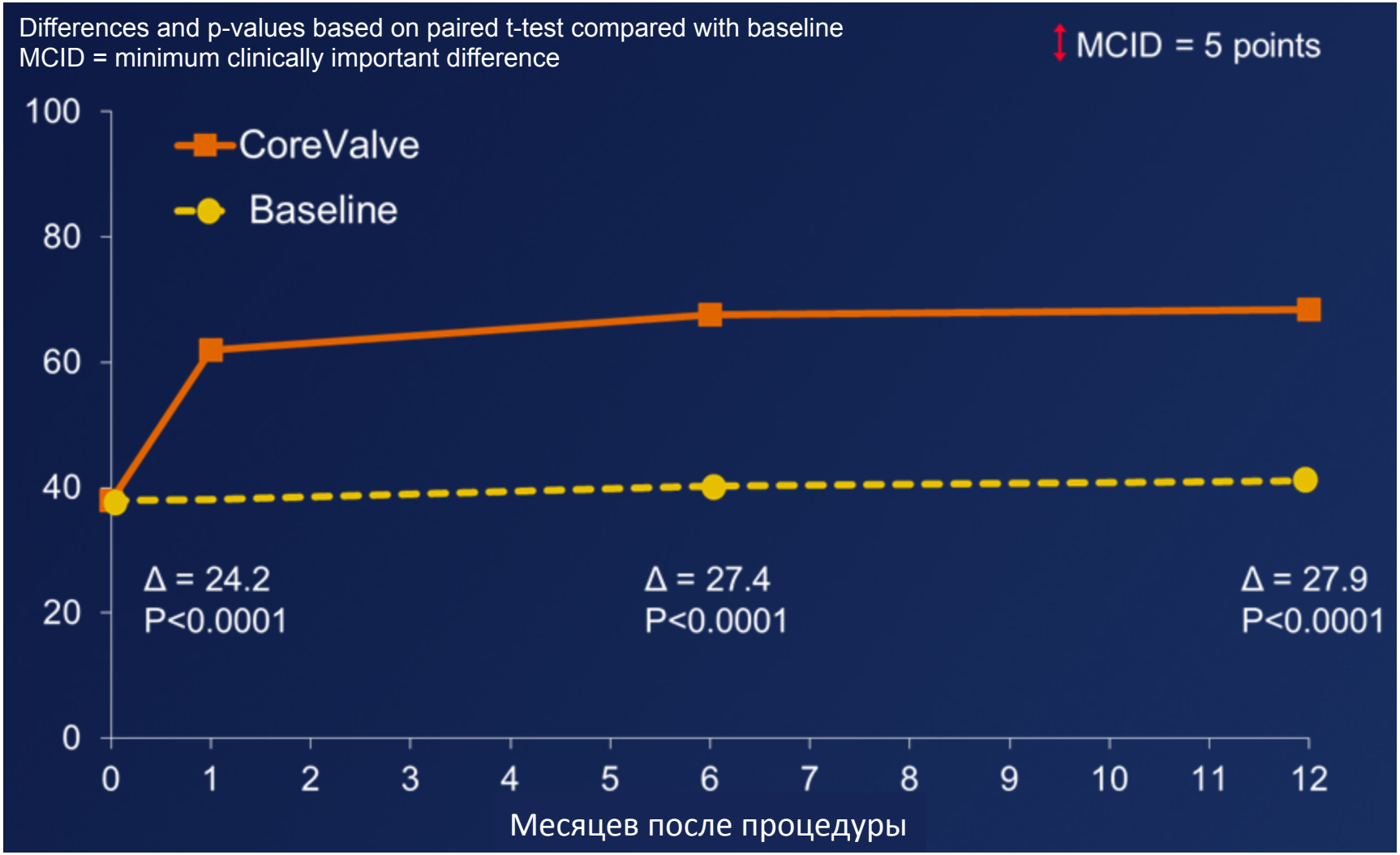

Эхокардиография

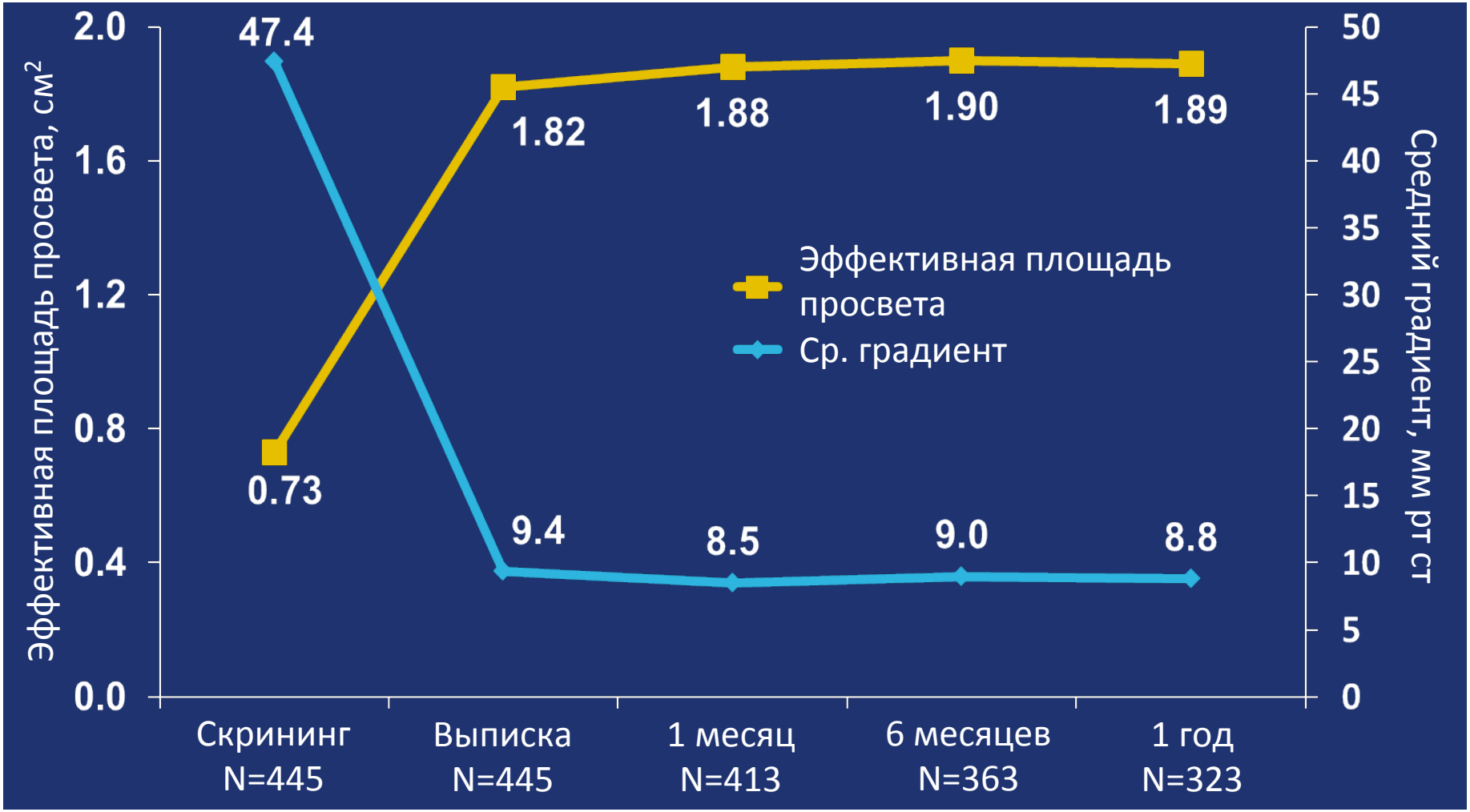

Оценка тяжести AP согласно с рекомендаций ASE и VARC-1

- Ширина потока, Плотность, PHT (время падения градиента до половины значения)
- Обратный поток в нисходящей части грудной аорты
- Периферический след потока

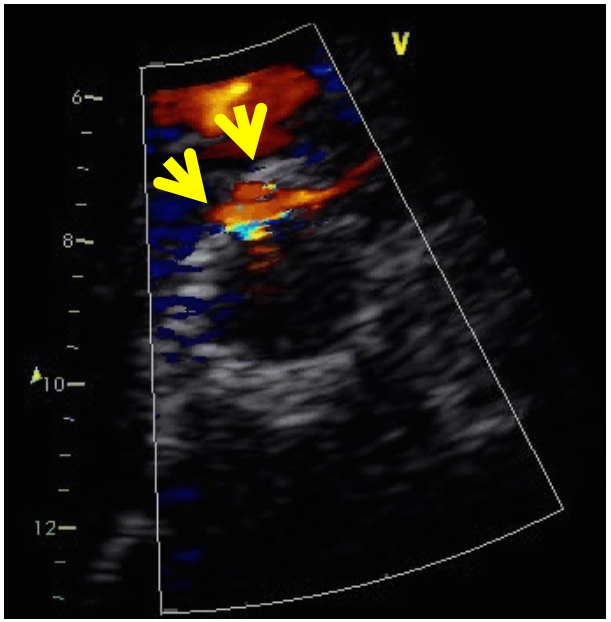

Незначительная<10%

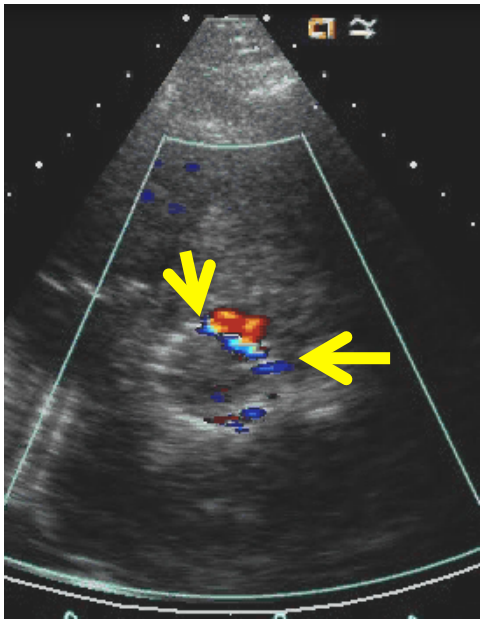

Умеренная

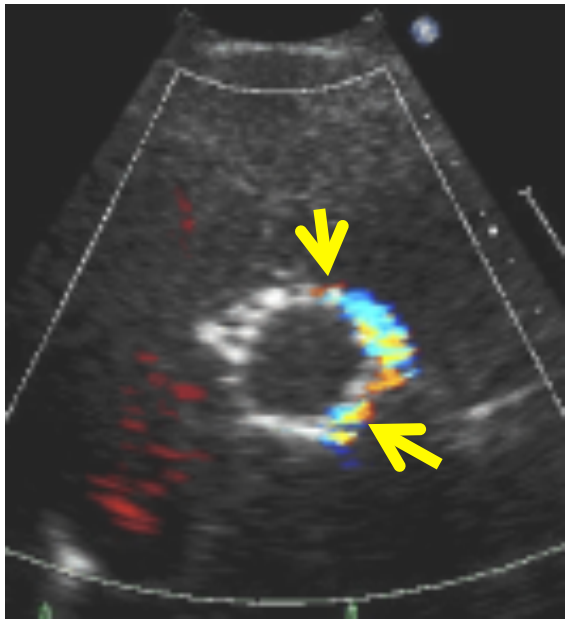

Тяжелая>20%

Контроль процедуры

Оценка АР после процедуры: согласование данных от трех модальностей

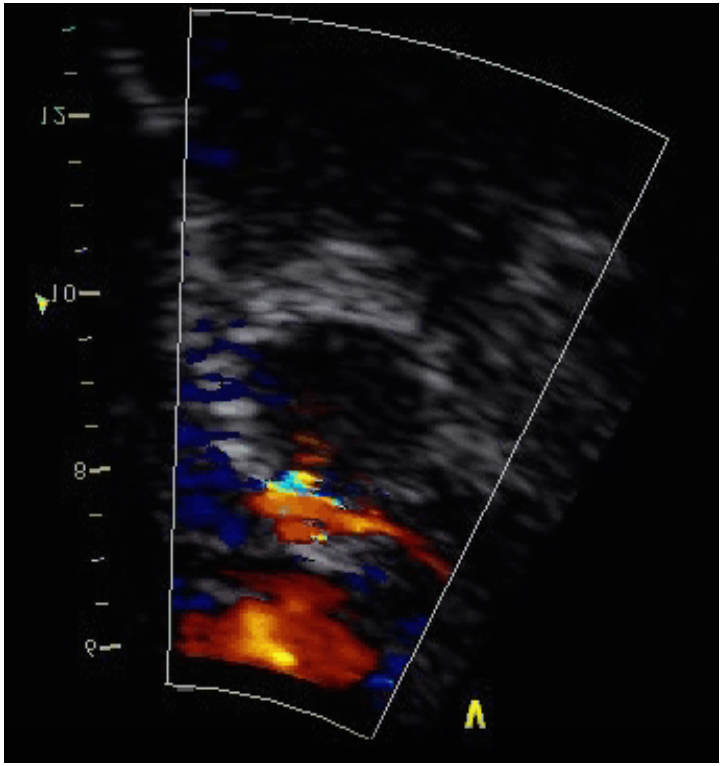

Эхокардиография

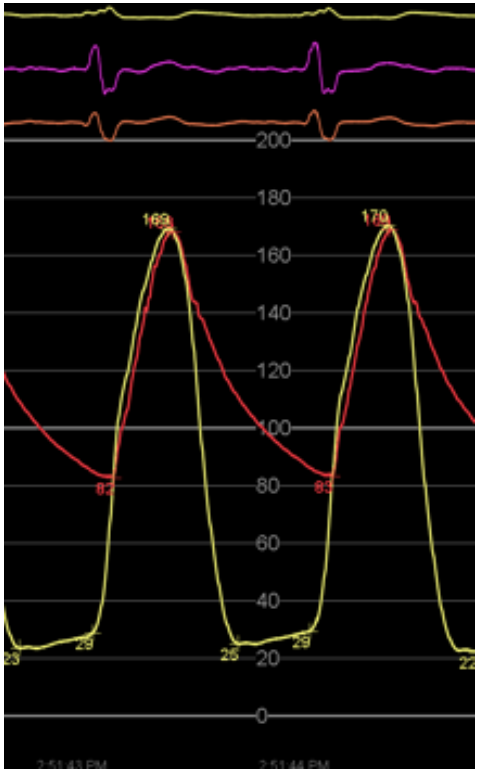

Гемодинамика

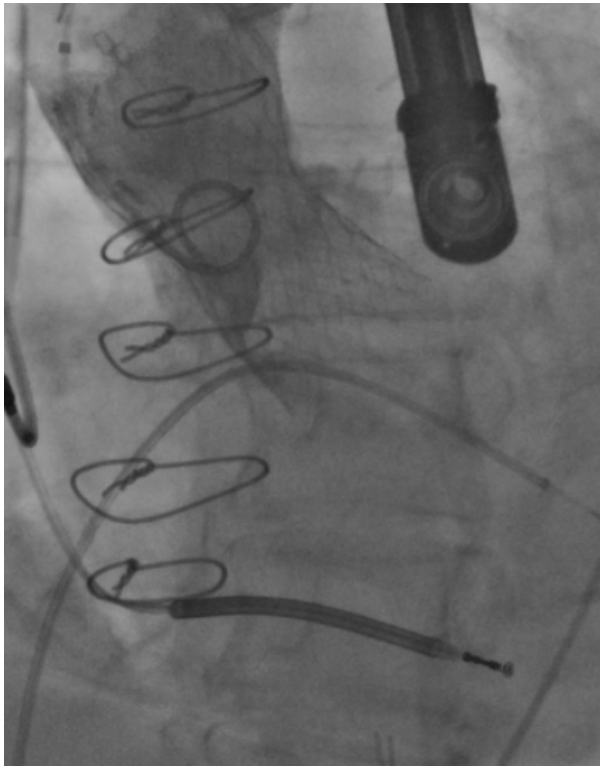

Аортография

Паравальвулярная регургитация

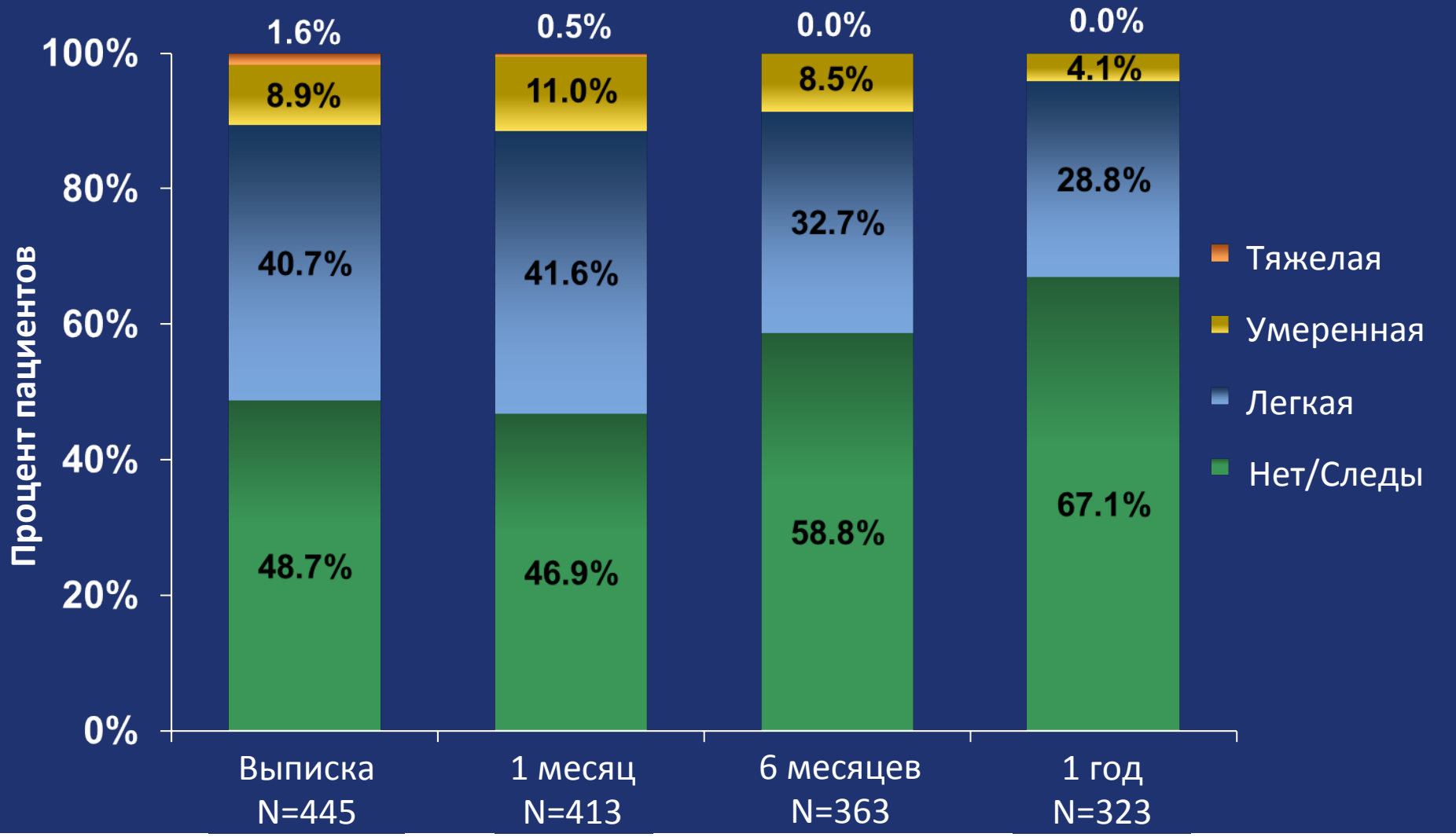

Паравальвулярная регургитация (ПВР)

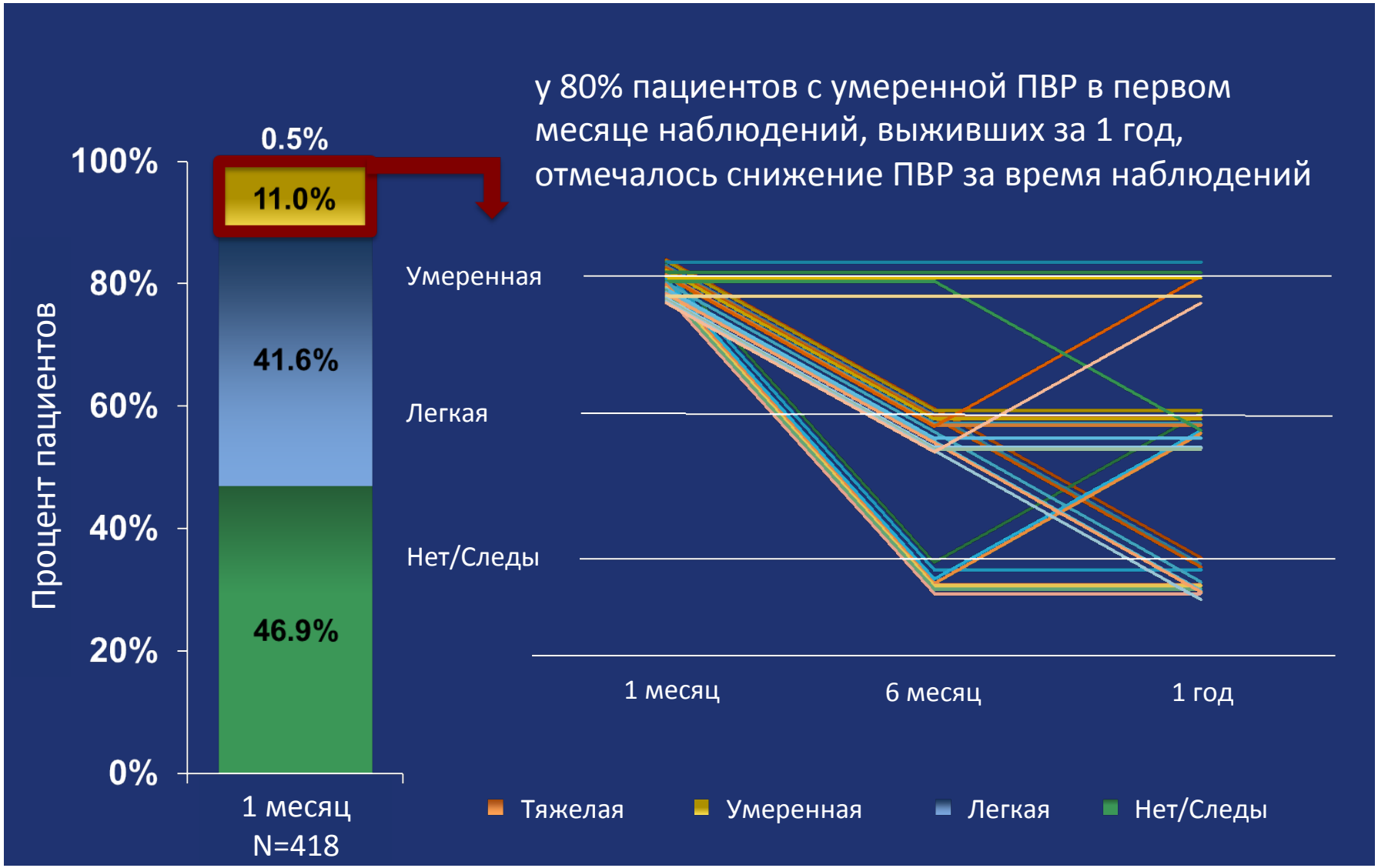

Отдаленные результаты влияния ПВР на смертность

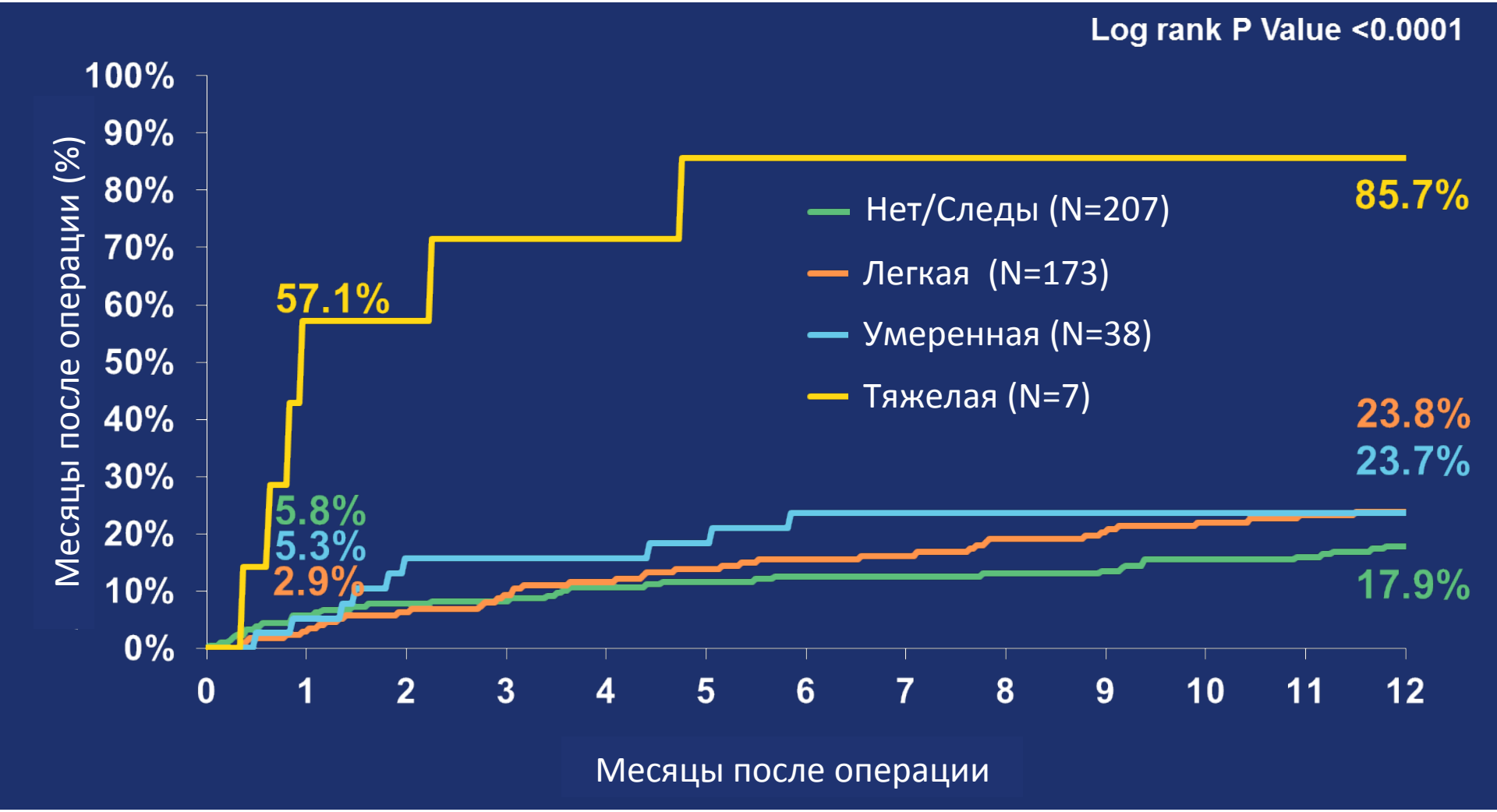

Эффективность процедуры

Параметры	N=489
Общее время процедуры, мин	66,1 ± 39,0
Общее время система доставки в пациенте, мин	13,8 ± 12,4
Вид анестезии	
Общая, %	94,4
Местная + седация, %	5,6
Чрескожный доступ, %	35,8
БВП после процедуры, %	20,8
Пребывание в ПИТ, часы	87,9 ± 106,5
Время пребывания в стационаре во время первой процедуры, дни	9,2 ± 8,1
Общее время в клинике за 1 год	14,4 ± 15,1

Результаты процедур

Результаты	N=489
Количество процедур	486
Кол-во имплантированных клапанов*	
0, %	0,6
1, %	95,9
2 или более, %	3,5
Клапан-в-клапане, %	2,9
Разрыв кольца, %	0,2
Извлечение клапана, %	1,0
Эмболизация клапаном, %	0,0
Окклюзия коронарных сосудов, %	0,0
Переход на операцию хирургического протезирования, %	0,0

Успех процедур

	N=489
Успех процедур по VARC-1, %	84,6
Успешный сосудистый доступ, доставка, установка клапана, и успешное удаление системы доставки, %	96,7
Корректное размещение устройства в выбранной анатомической позиции, %	99,6
Только один клапан установлен в соответствующей анатомической позиции, %	96,1
Эффективность протеза соответствует ожиданиям*	88,3

*AVA >1,2 см^2 и средний градиент аортального клапана <20 mm Hg или пиковая скорость < 3 м/сек, без умеренного или тяжелой аортальной регургитации

Смертность от всех причин у пациентов с ЭКС

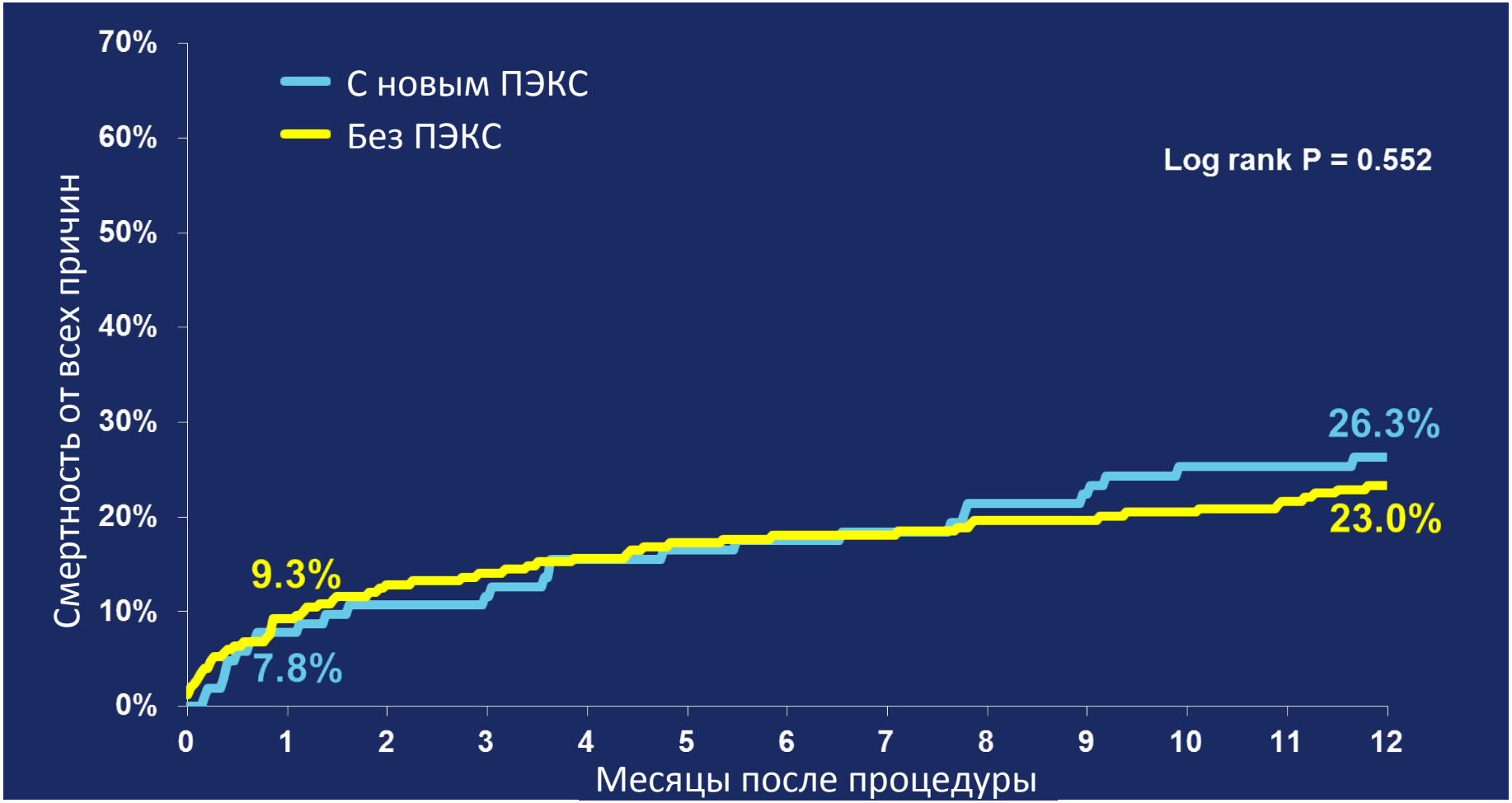

Значимые сосудистые осложнения

События	N=489
Значимые сосудистые осложнения, %	8,4
Диссекция грудной аорты, %	0,0
Невозможность выполнить чрескожный доступ, %	0,8
Не церебральные эмболизации, %	0,4
Осложнения в области доступа	
Перфорация/разрыв, %	1,0
Диссекция (искл. грудную часть), %	1,2
Некорректируемое повреждение нерва, %	0,0
Псевдоаневризма, %	1,6
Стеноз сосудов, %	1,8
Гематома, %	1,4

Смертность за один год: значимые сосудистые осложнения



Смертность за год в зависимости от тяжести кровотечения

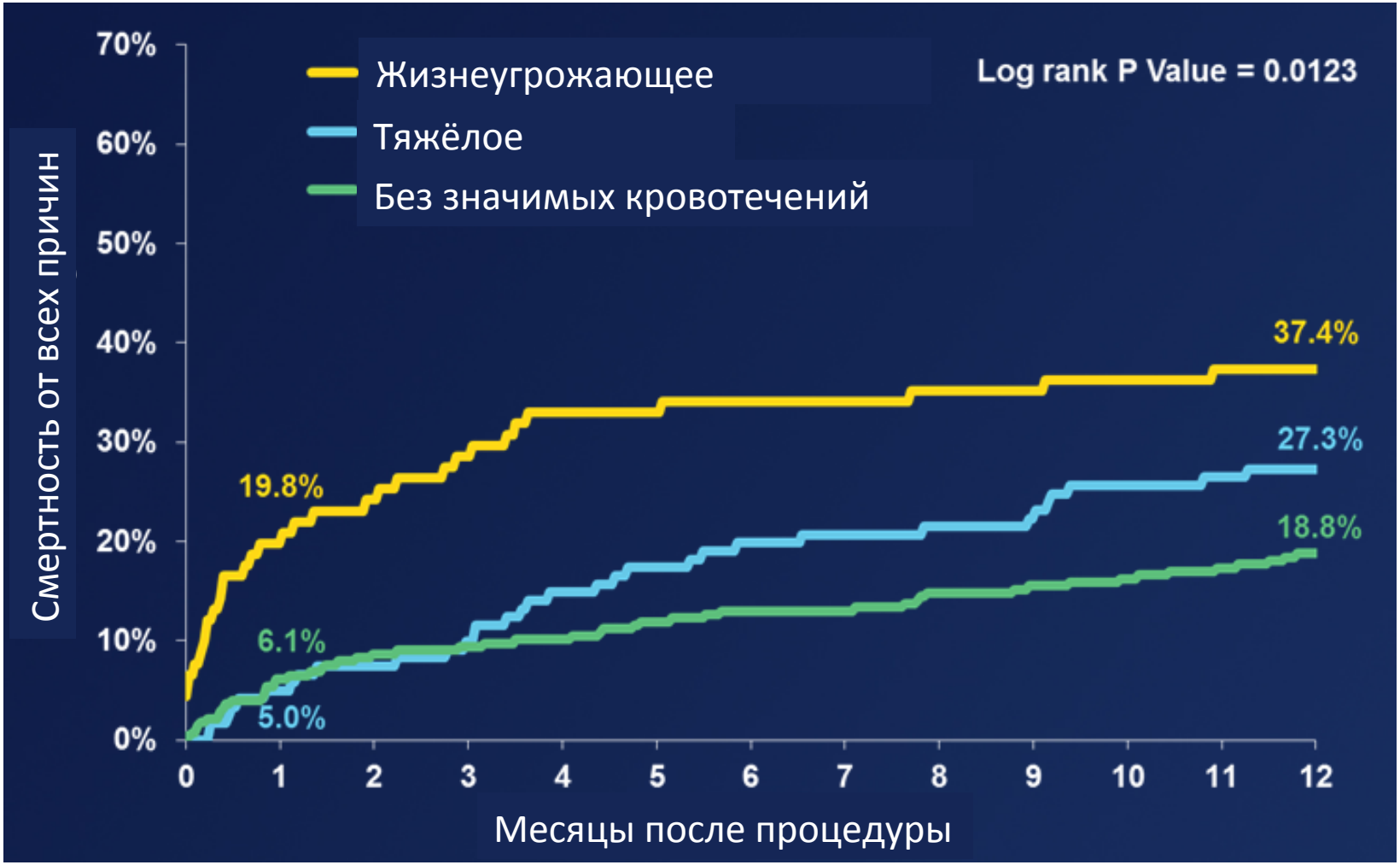

Выводы исследования пациентов с экстремальным уровнем риска - 1

- 489 пациентов, имевших по мнению двух кардиохирургов экстремально высокий риск для хирургического протезирования аортального клапана; статус подтвержден внешними экспертами

- Детализированный анализ сопутствующих заболеваний, уровня астении и дееспособности подтвердил невозможность выполнить хирургическое протезирование аортального клапана

- Исследование CoreValve Extreme Risk достигло главной конечной точки в снижении частоты смертности и клинически значимых инсультов за один год в сравнении со строго определенным целевым значением эффективности (OPG)

Выводы исследования пациентов с экстремальным уровнем риска - 2

- Низкая частота клинически значимых инсультов за 1 месяц и 1 год наблюдений
- Низкая частота умеренных/тяжелых аортальных регургитаций, статус которых улучшался со временем
- Легкая/умеренная ПВР не влияла на смертность в отдаленном наблюдении
- Результаты исследования US CoreValve Extreme Risk Iliofemoral Study предоставили доказательства безопасности и эффективности данной терапии для пациентов, которым не возможно выполнить хирургическое протезирование аортального клапана

ИССЛЕДОВАНИЕ COREVALVE US PIVOTAL

ФАЗА ДАЛЬНЕЙШЕГО ИСПОЛЬЗОВАНИЯ (CONTINUED ACCESS STUDY)

Фаза дальнейшего использования, анализ включения пациентов

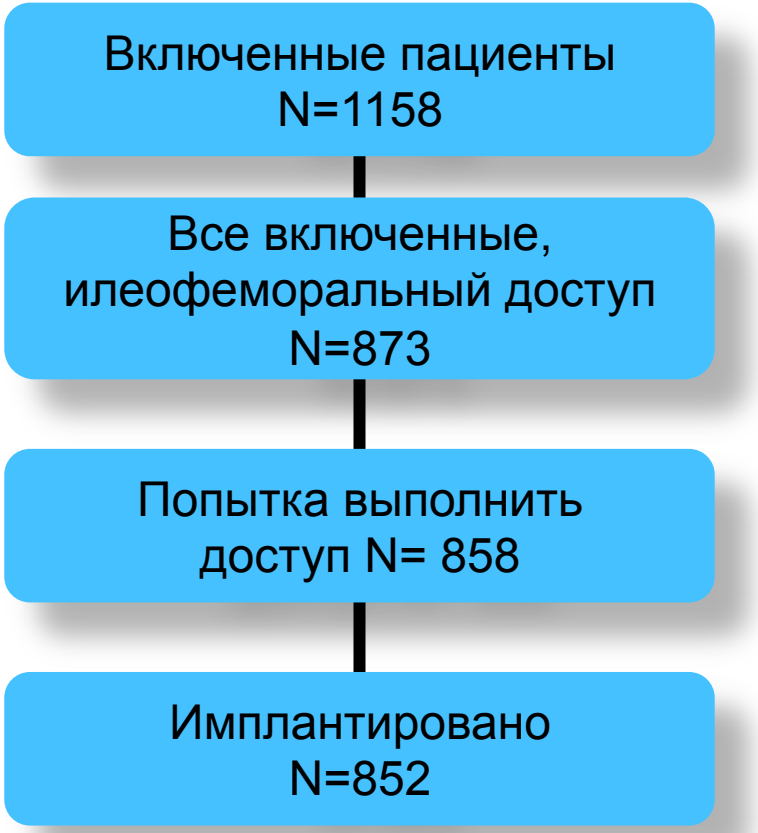

Исходные демографические характеристики

Характеристики	Pivotal IF N=489	CAS IF N=858
Возраст, лет	83,2 ± 8,7	82,9 ± 8,1
Мужчины, %	47,9	55,1
Расчетный риск смертности STS, %	10,3 ± 5,5	9,0 ± 5,0
Logistic EuroSCORE, %	22,6 ± 17,1	24,3 ± 17,5
New York Heart Association (NYHA)		
ФК NYHA III/IV, %	91,8	88,9
Сахарный диабет, %	41,5	37,2
Инсулин-зависимый, %	18,4	13,3
Инсульт в анамнезе, %	13,7	13,2
Модифицированная шкала 0 или 1, %	70,7	69,8
Модифицированная шкала > 1, %	29,3	30,2

Результаты за 1 месяц

События	Pivotal IF N=489	CAS IF N=858
Смертность от всех причин или значимые инсульты*	9,8	6,1
Смертность от всех причин	8,4	5,0
Клинические значимые инсульты*	2,3	2,0
Постоянный ЭКС	21,6	21,1
Значимые сосудистые осложнения*	8,2	7,8
Очень тяжелые кровотечения*	12,7	9,8
Значимые кровотечения*	24,9	22,8

Данные представлены в шкале Kaplan-Meier. *VARC-1

Значимые инсульты

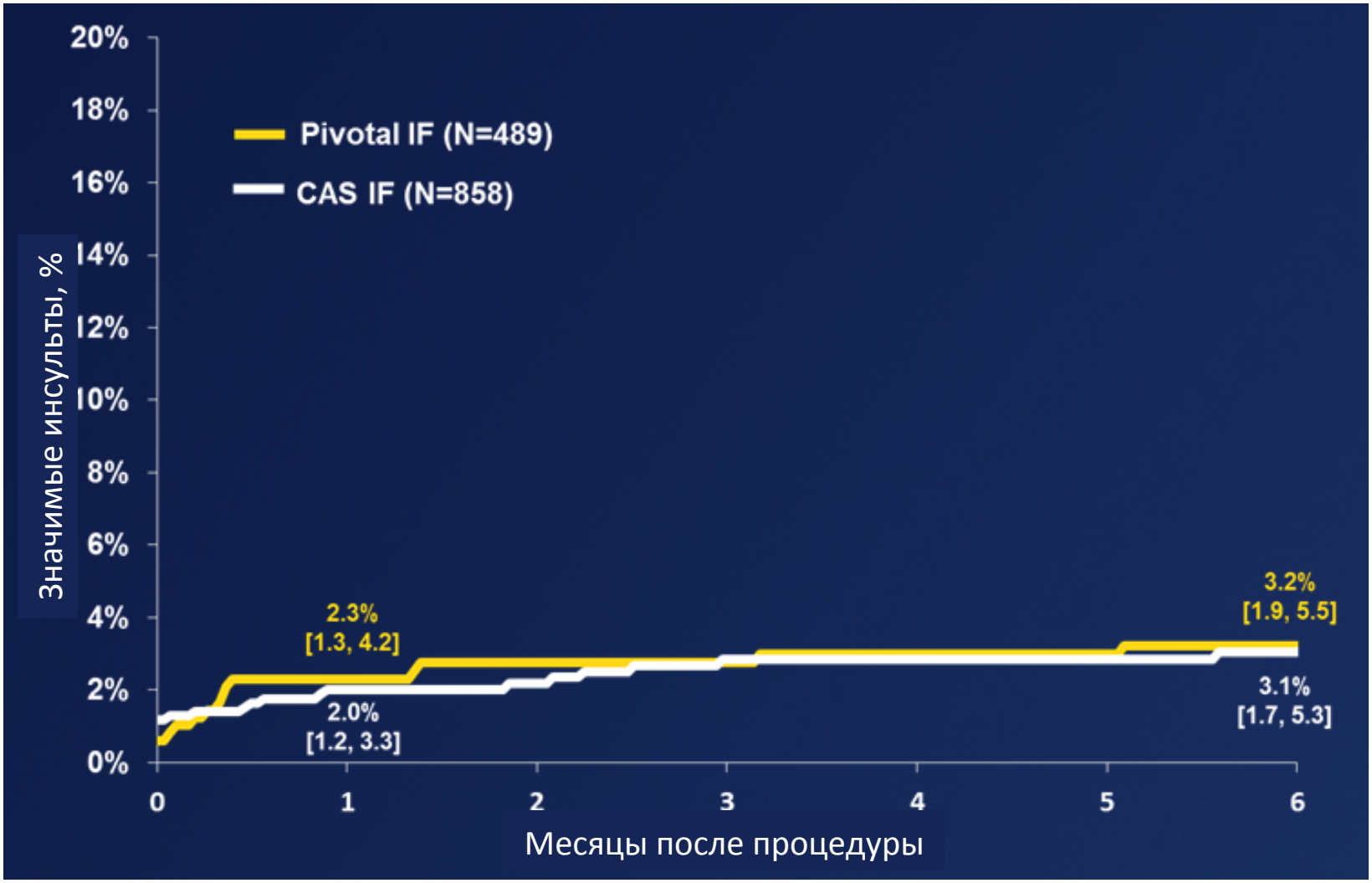

Extreme Risk Study | Continued Access Study

Смертность и значимые инсульты за 6 месяцев

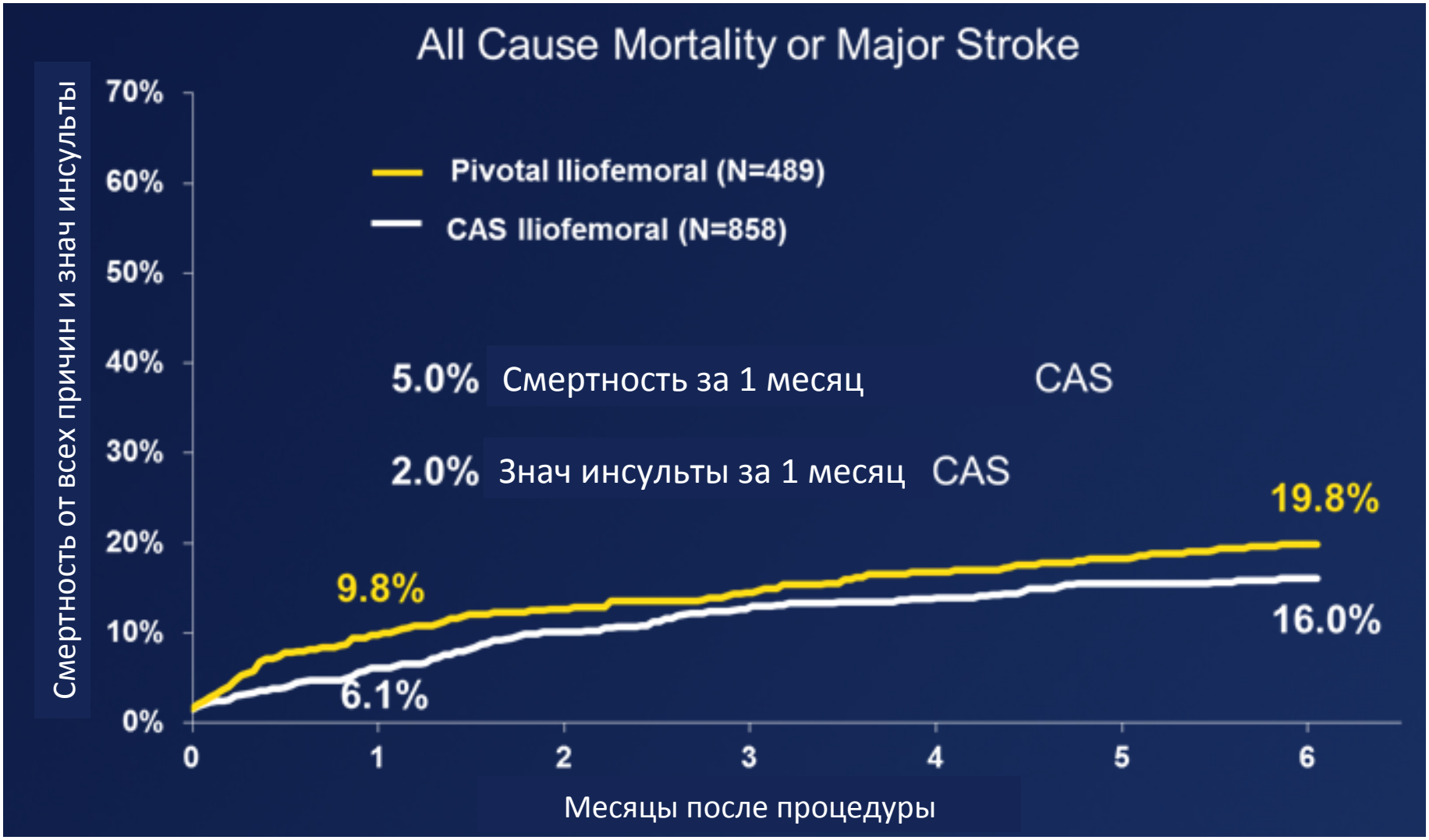

ИССЛЕДОВАНИЕ COREVALVE US PIVOTAL

ГРУППА ПАЦИЕНТОВ С ВЫСОКИМ УРОВНЕМ РИСКА

Дизайн исследования US Pivotal

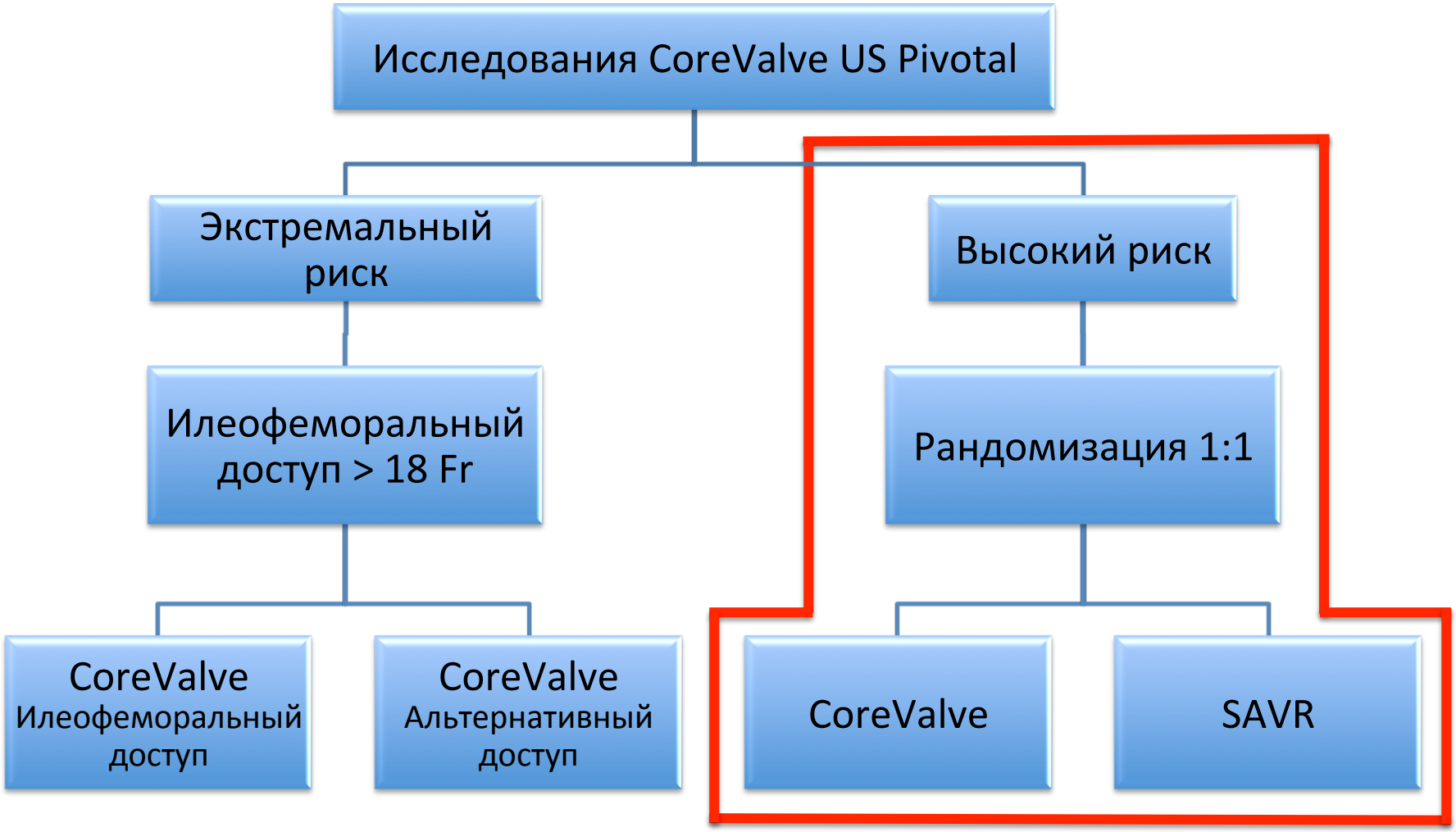

Критерии включения для группы пациентов с высоким риском

- NYHA ФК II или выше
- Тяжелый аортальный стеноз: AVA ≤ 0,8 $см^2$ или AVAI ≤ 0,5 $см^2/м^2$ И средний градиент > 40 мм Рт ст или пиковая скорость > 4 м/сек в покое или добутаминовый стресс
- Риск смерти через 30 дней после операции ≥ 15% и риск смертности или инкурабельных осложнений за 30 дней < 50%
- Оценка уровня хирургического риска включает расчетную шкалу риска смертности STS, а также учет других факторов, не включенных в модель STS

Критерии исключения для группы высокого риска (выборочно)

- Анамнез: выраженное ГИ кровотечение (3 месяца), инсульт (6 месяцев), или ИМ (30 дней)
- Любые вмешательства со стентами без покрытий (< 30 дней) и стентами с лекарственными препаратами (<6 месяцев)
- Клиренс креатинина < 20 мл/мин
- Выраженной атеросклеротическое поражение коронарных сосудов, без вмешательств
- ФВЛЖ < 20%
- Ожидаемая продолжительность жизни < 1 года по сопутствующим заболеваниям

Исходные демографические показатели

	TAVR N=390	SAVR N=357
Возраст, лет	83,1 ± 7,1	83,2 ± 6,4
Мужчин, %	53,1	52,4
Расчетный риск смертности STS, %	7,3 ± 3,0	7,5 ± 3,4
Logistic EuroSCORE, %	17,7 ± 13,1	18,6 ± 13,0
ФК по NYHA III/IV, %	85,6	86,8
АКШ в анамнезе	29,5	31,1
Сахарный диабет, %	34,9 (P<0,01)	45,4
Инсулин зависимый, %	11,0	13,2
Инсульт в анамнезе, %	12,6	14,0
Модифицированная шкала 0 или 1, %	74,5	87,2
Модифицированная шкала > 1, %	25,5	12,8
STS тяжелые хр. заболевания легких, %	13,3	9,0

Сопутствующие заболевания, астенизация, ограничение функций

Показатели	TAVR N=390	SAVR N=357
Кислород в домашних условиях, %	12,9	11,5
Цирроз печени, %	2,6	2,0
Анемия до трансфузии, %	18,2	15,9
Тяжелые сопутствующие заболевания (>5 по шкале Charlson)*, %	54,1	57,9
Падения за последние 6 месяцев	18,5	18,2
Время преодоления дистанции 5 м > 6 сек, %	79,3	80,4
Необходимость е/дн ухода, %	9,7	10,9
По шкале Katz ≥ 1 балла, %	10,5	12,3

*Charlson Score: = 1 MI, CHF, PVD, CVD, dementia, chronic lung disease, connective tissue disease, ulcer, mild liver disease, DM; = 2 hemiplegia, mod-severe kidney disease, diabetes with end organ damage, leukemia, lymphoma; = 3 moderate or severe liver disease; = 6 metastatic solid tumor, AIDS

Главная конечная точка исследования

Пороговые значение «не хуже» и «лучше» были преодолены в 2 группах: «метод лечения выполнен» (AT) и «метод лечения запланирован» (ITT)

All-cause Mortality at 1 Year

AT		ITT	
TAVR N=390	SAVR N=357	TAVR N=394	SAVR N=401
14.2%	19.1%	13.9%	18.7%

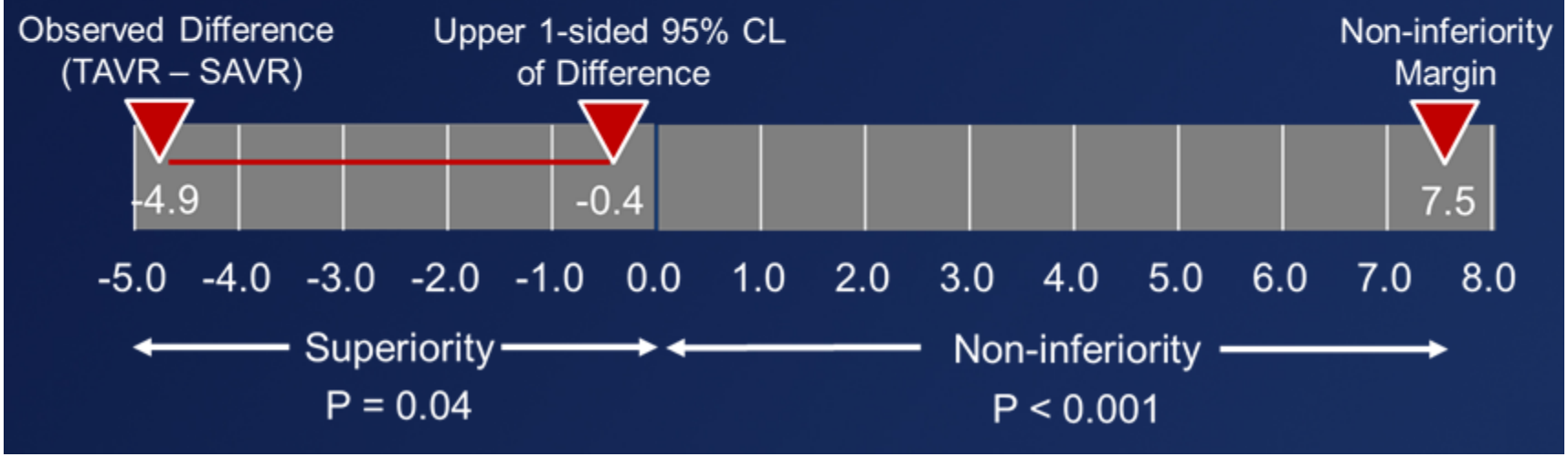

Результат: Смертность от всех причин за 1 год

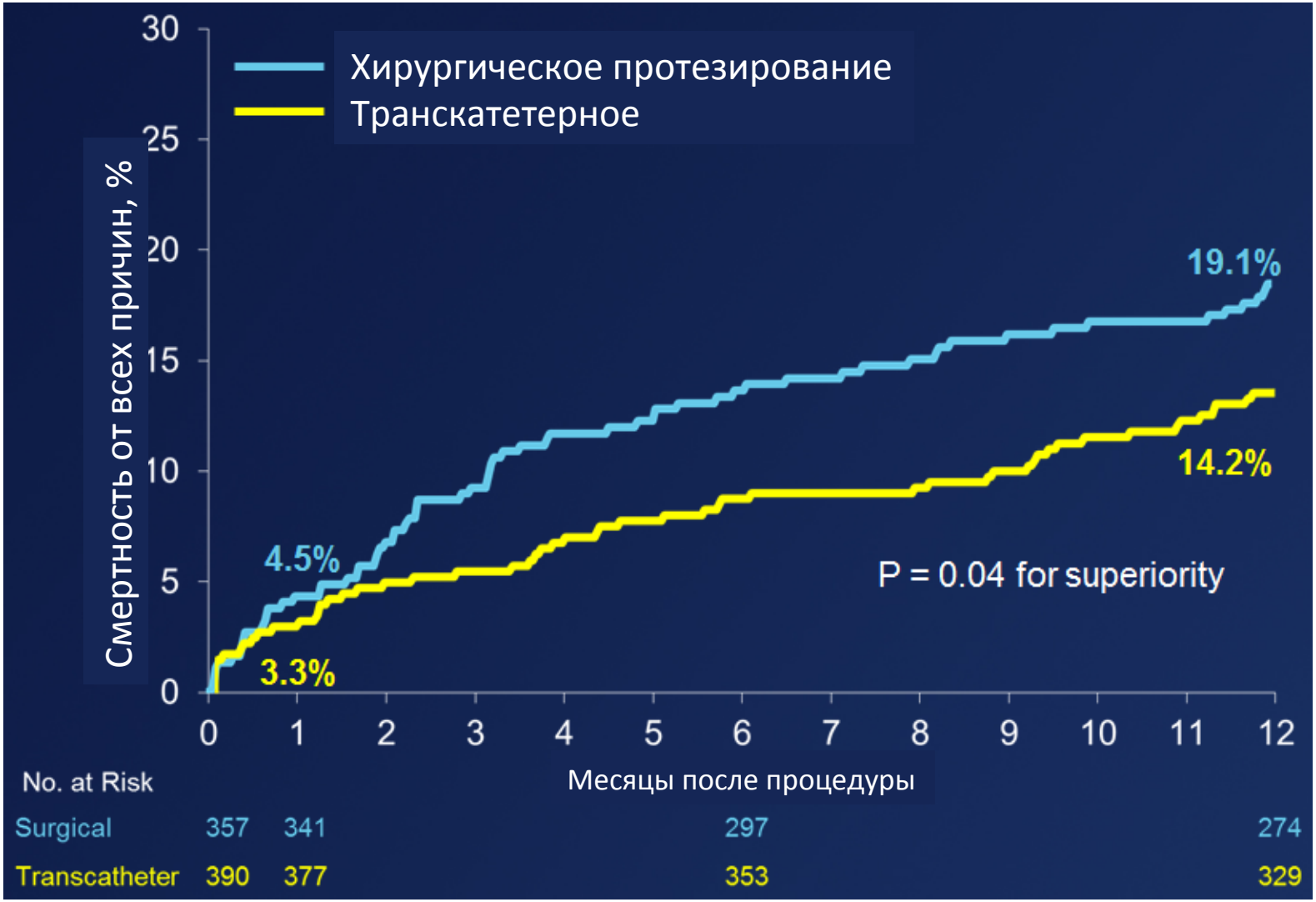

Другие конечные точки

События*	1 Месяц			1 Год		
	TAVR	SAVR	Величина P	TAVR	SAVR	Величина P
Сосудистые осложнения (значимые), %	5,9	1,7	0,003	6,2	2,0	0,004
Имплантация ЭКС, %	19,8	7,1	<0,001	22,3	11,3	<0,001
Кровотечения (угрожающие жизни и тяжелые), %	13,6	35,0	<0,001	16,6	38,4	<0,001
Новый пароксизм и ухудшение фибрилляции предсердий, %	11,7	30,5	<0,001	15,9	32,7	<0,001
Острая почечная недостаточность, %	6,0	15,1	<0,001	6,0	15,1	<0,001

* Данные представлены в шкале Kaplan-Meier, значение P лог-ранк теста

Все инсульты

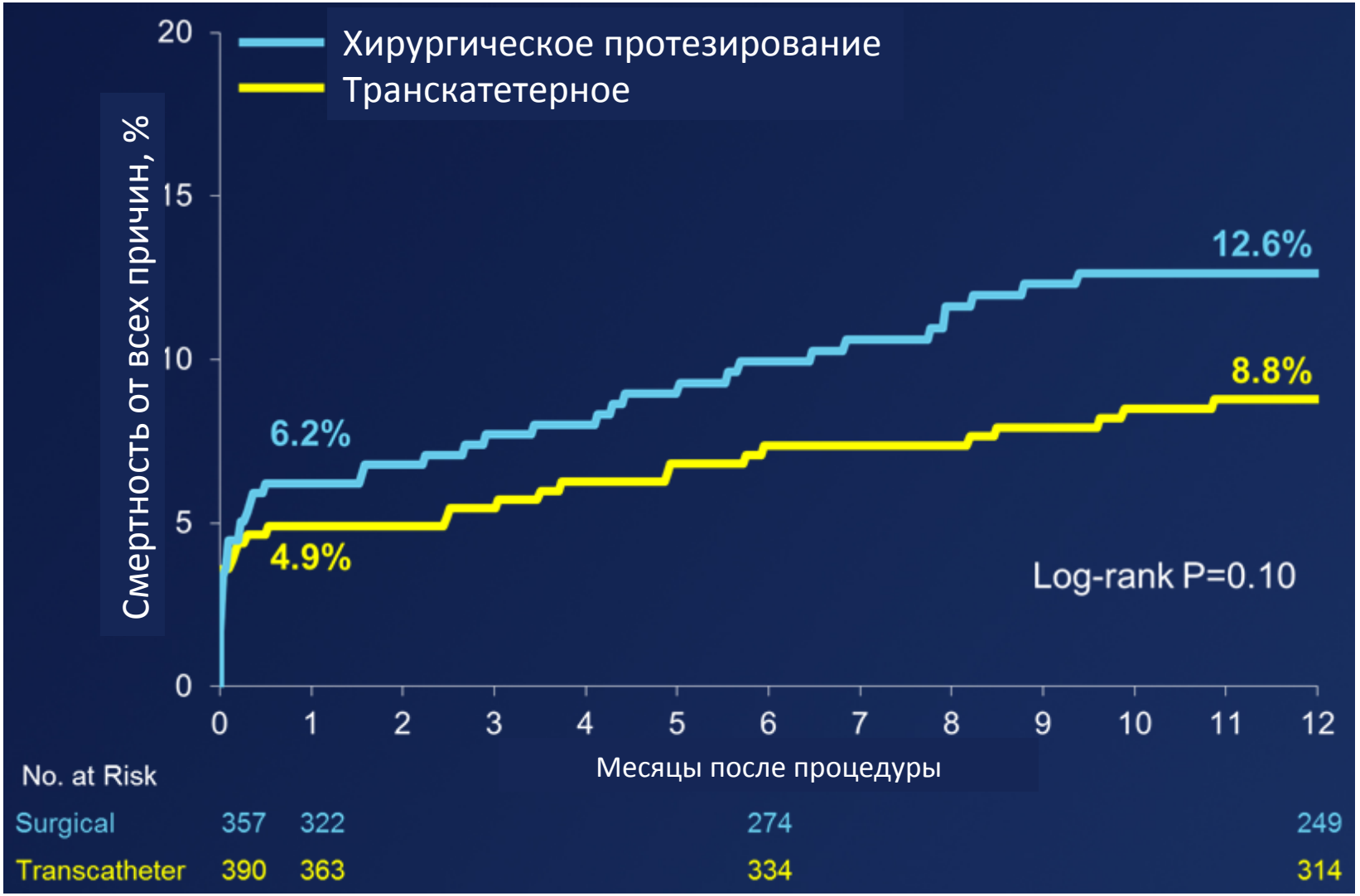

High Risk Study | US Pivotal Trial

Значимые инсульты



High Risk Study | US Pivotal Trial

Смертность от всех причин или значимые инсульты



Результаты эхокардиографии

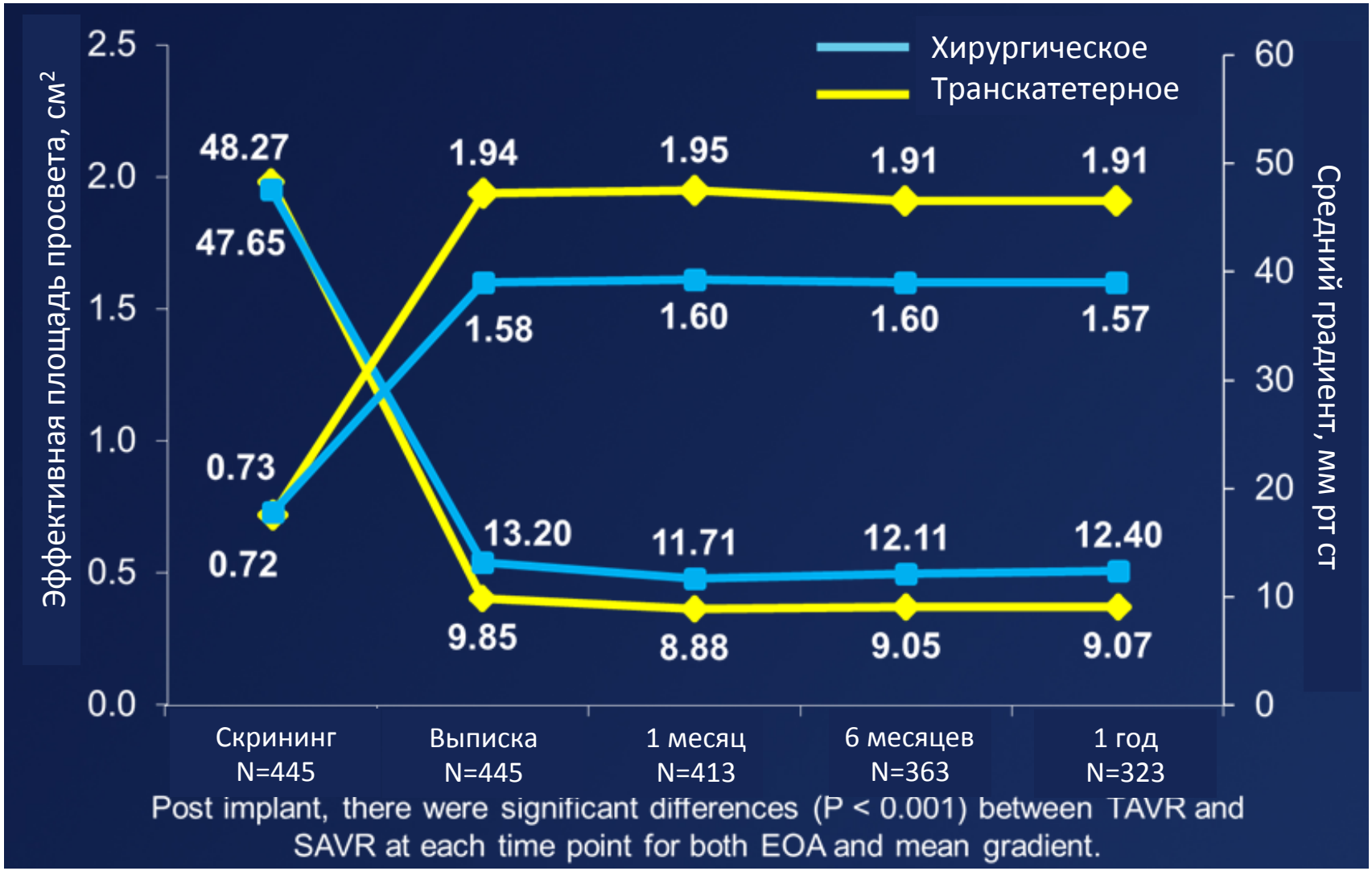

Паравальвулярные регургитации (PVL)

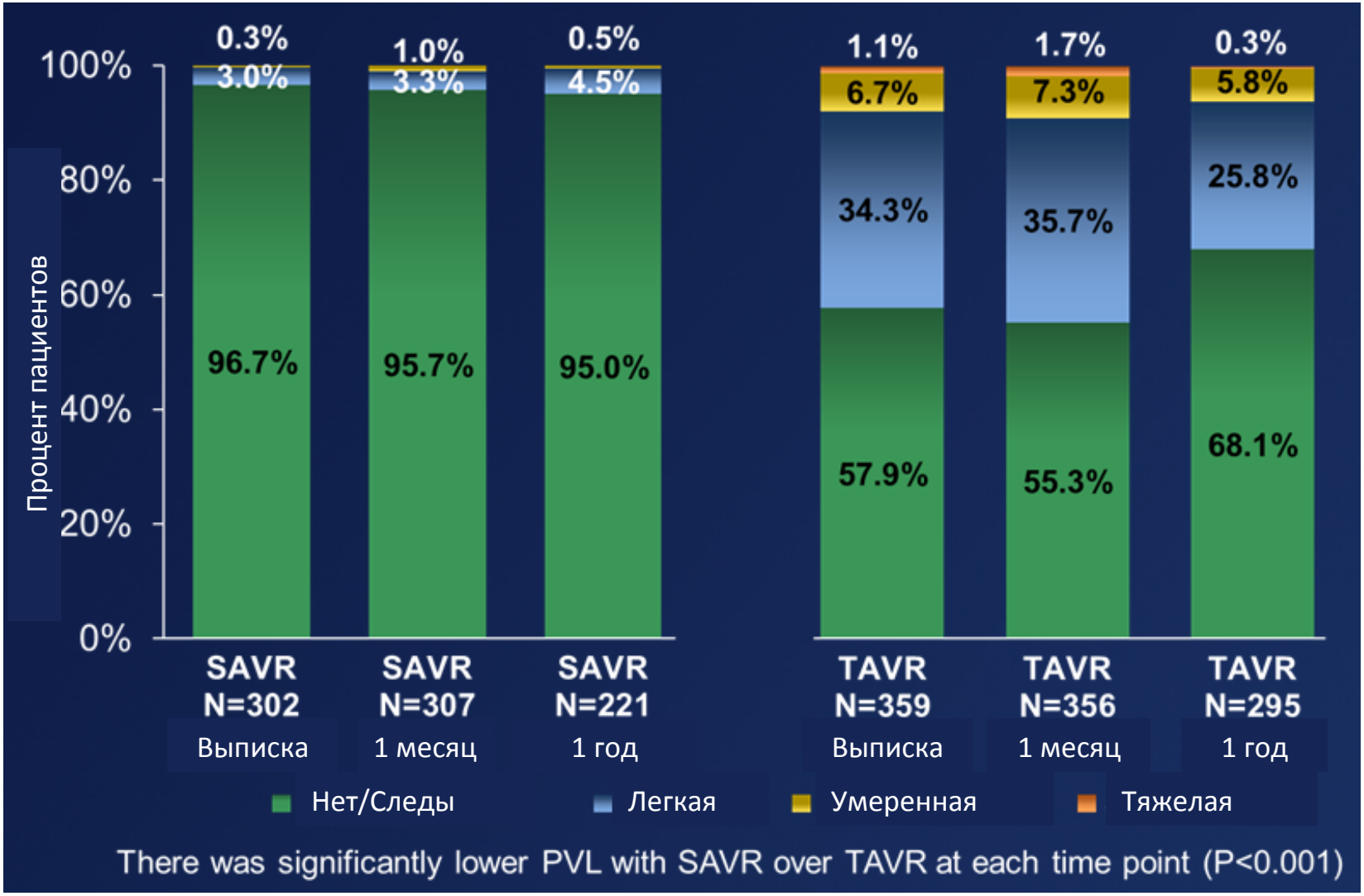

High Risk Study | US Pivotal Trial

Заключение: группа пациентов с высоким риском

- Была выполнена сравнительная оценка эффективности и безопасности TAVR с помощью системы CoreValve по отношению к хирургическому протезированию аортального клапана у пациентов с симптоматичным аортальным стенозом и высоким хирургическим риском.

- Установлено, что в группе пациентов транскатетерного протезирования CoreValve за 1 год наблюдений отмечались более высокие показатели выживаемости.

ОБЩИЕ ВЫВОДЫ ИССЛЕДОВАНИЙ COREVALVE US PIVOTAL

ГРУППЫ ЭКСТРЕМАЛЬНОГО И ВЫСОКОГО РИСКА

Исследования CoreValve US Pivotal - Выводы

- И в группе экстремального, и в группе высокого риска отмечалась устойчивая высокая эффективность работы клапана CoreValve
  - Стабильная и улучшающаяся функциональность клапана за год наблюдений
  - Низкая частота значимых инсультов, как за 1 месяц, так и за 1 год наблюдений
  - Низкая частота умеренной/тяжелой регургитации, улучшающаяся со временем

Исследования CoreValve US Pivotal - Выводы

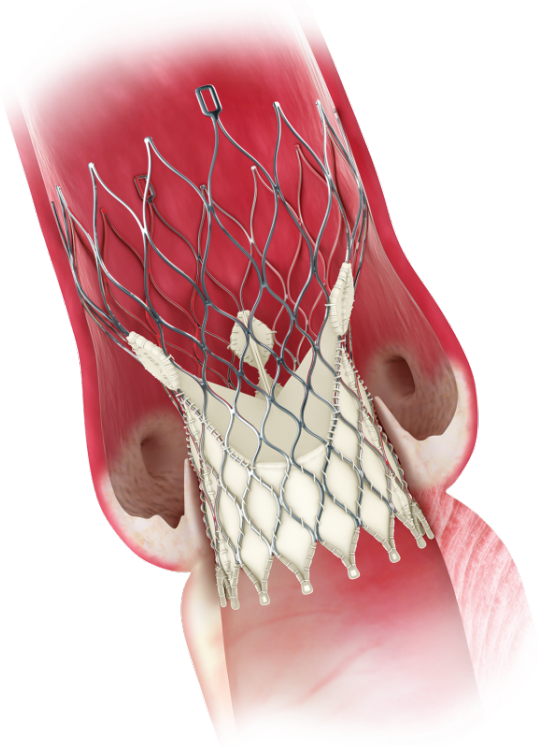

- Результаты исследования US CoreValve Pivotal доказали безопасность и эффективность работы протеза CoreValve:
  - У пациентов, которым не возможно выполнить хирургическое протезирование аортального клапана, и
  - У пациентов с высоким уровнем хирургического риска
- Уровень смертности за год наблюдений в группе транскатетерного протезирования CoreValve был значимо ниже по сравнению с группой хирургического протезирования

Medtronic

Рекомендации по организации скрининга пациентов и определения показаний для протезирования аортального клапана.



Academia
Medical Education

Innovating for life.

Анатомия корня аорты

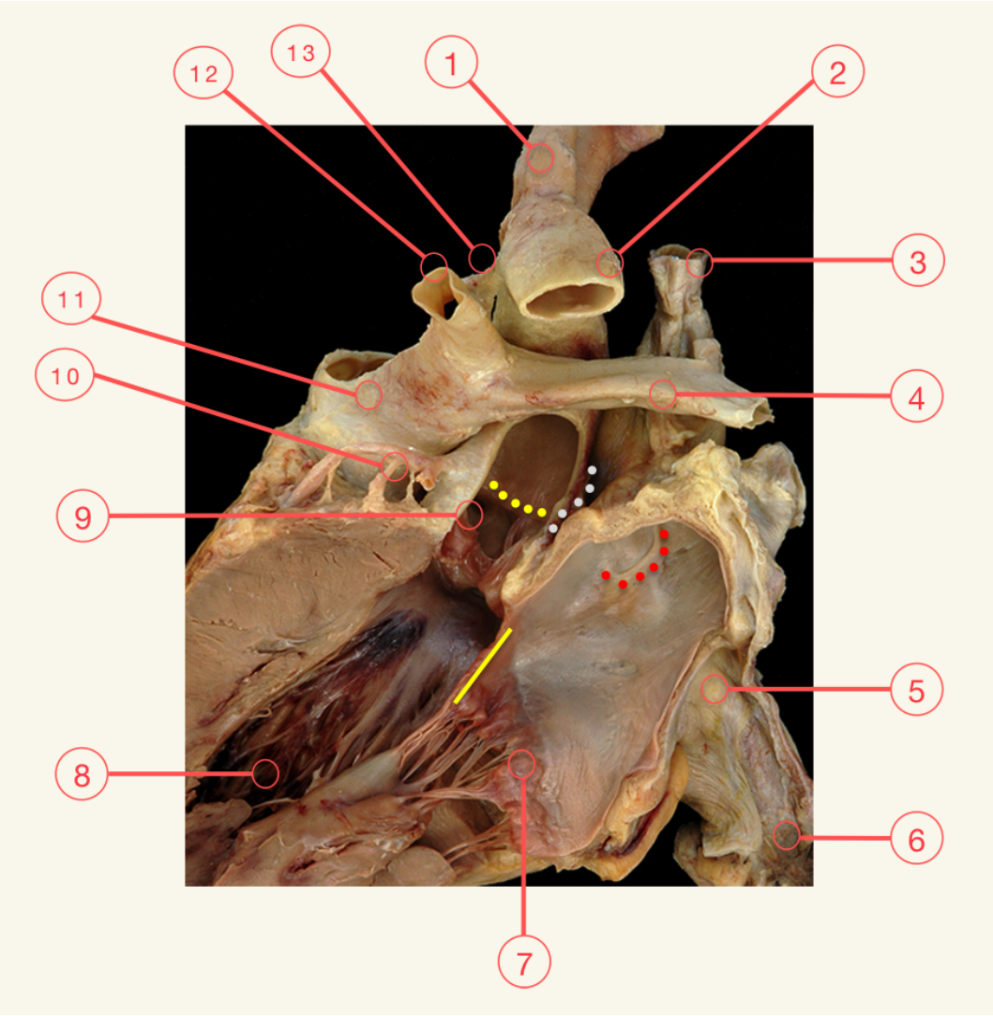

1 – a. brachiocephalica
2 – нисходящая часть аорты
3 – верхняя полая вена
4 – пр. легочная артерия
5 – левое предсердие
6 – нижняя полая вена
7 – митральный клапан
8 – левый желудочек
9 – устье пр. коронарной артерии
10 – устье лев. коронарной артерии
11 – легочный ствол
12 – лев. легочная артерия
13 – связка

Обзор анатомии корня аорты

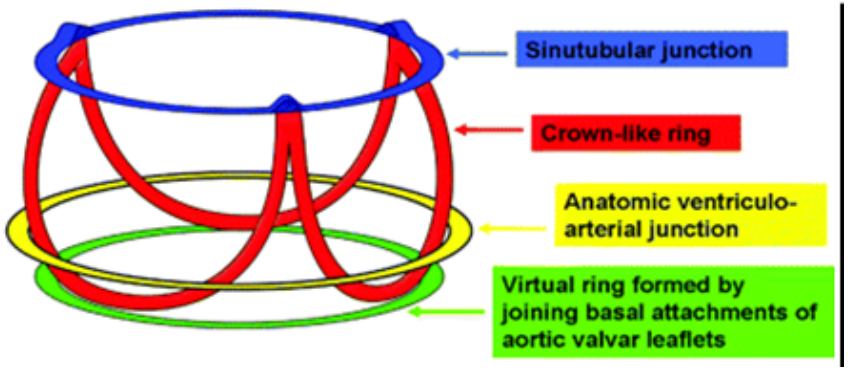

1. This figure is from the article "The surgical anatomy of the aortic root" by Robert H. Anderson, in *Multimedia Manual of Cardiothoracic Surgery* 2007 (schematic 2, p. 5). Reprinted with the permission of Oxford University Press.

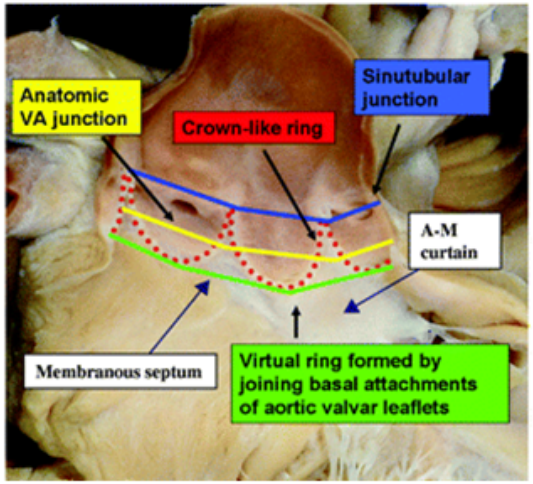

Figure 2

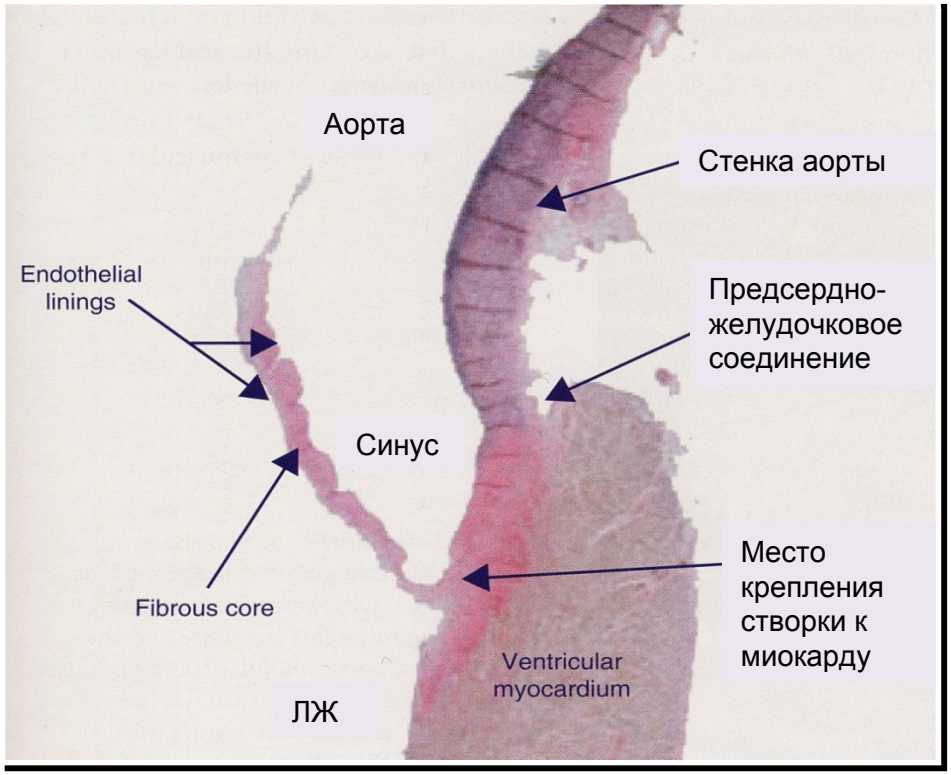

Figure 3

Figures 2 and 3 are from *Surgical Anatomy of the Heart,* 3rd Edition, Benson R. Wilcox, UNC Hospitals, Andrew C. Cook, Robert H. Anderson, Copyright © 2004 Cambridge University Press (figures 3.41, p. 69 and 4.101, p. 182) . Reprinted with the permission of Cambridge University Press.

Основные анатомические ориентиры для подбора размера CoreValve

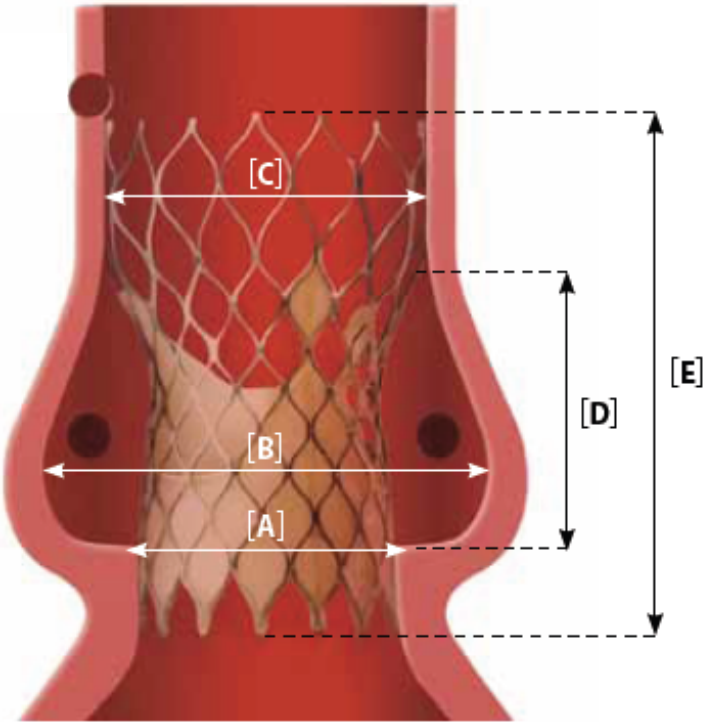

[A] Диаметр кольца
[B] Ширина синуса Вальсава
[C] Диаметр восходящей части аорты
[D] Высота синуса Вальсава
[E] Высота каркаса

Аортальное кольцо

- Виртуальная проекции, определяемая по точкам в основании всех 3х створок клапана
- Другие названия:
  - Базальная проекция
  - Базальное кольцо
  - Проекция кольца
- Соответствует месту наибольшего сужения между LVOT и корнем аорты
- Основная область измерений для определения размера протеза

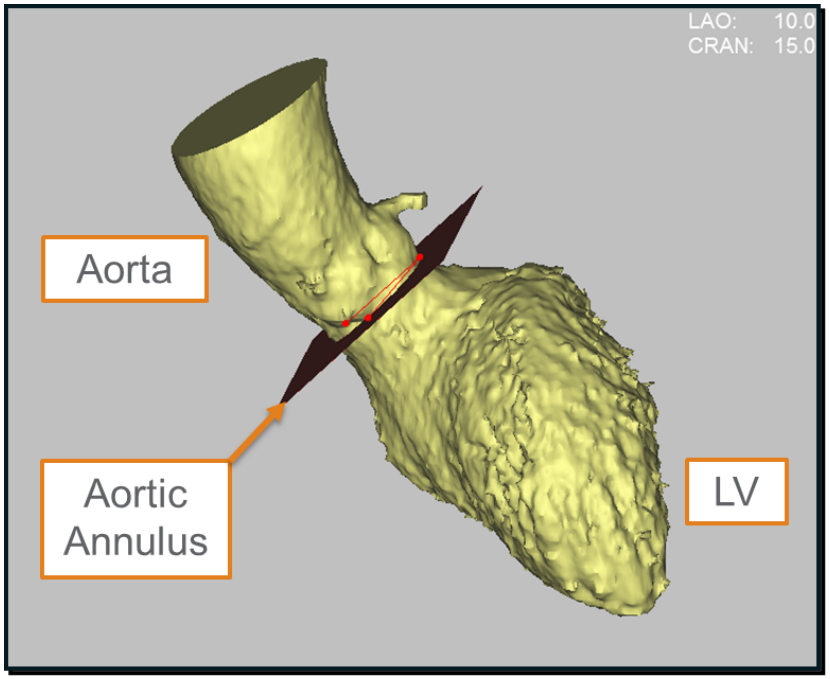

Аортальное кольцо

- Клиническая практика: фиброзное кольцо не имеет идеальной круглой формы, поэтому единственно измеренный диаметр не будет соответствовать реальному размеру кольца

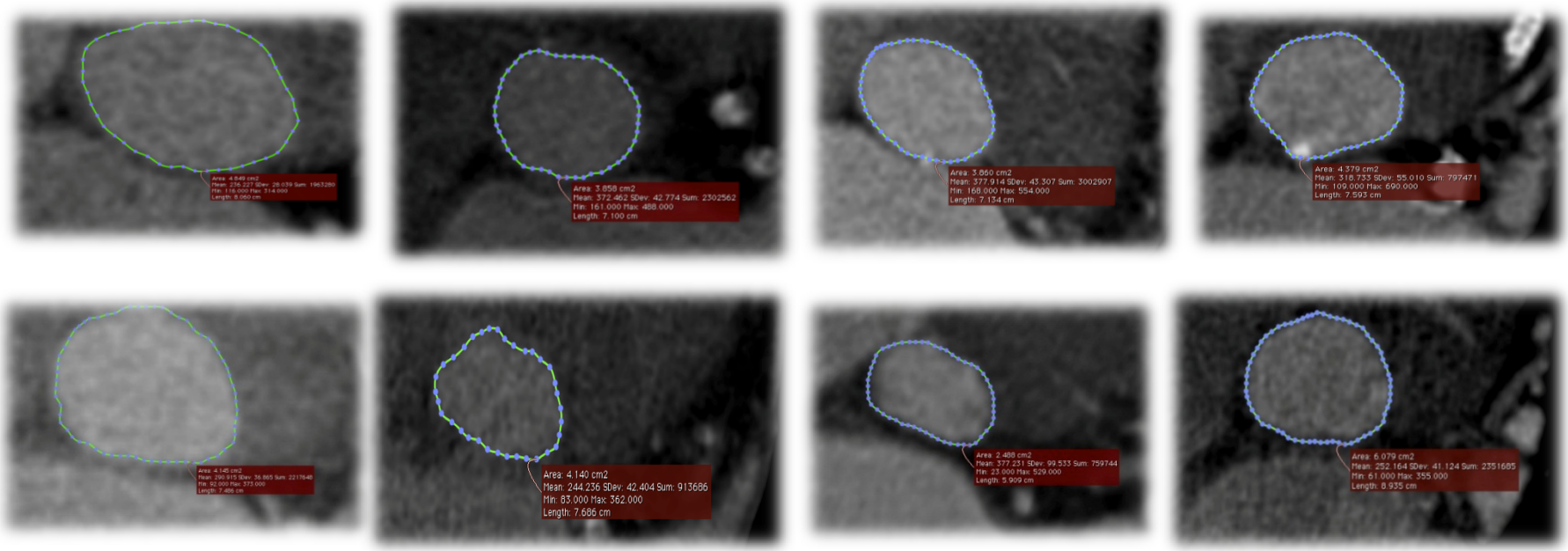

Courtesy of Dr. Piazza and Prof. Lange, German Heart Center, Munich Germany

Аортальное кольцо

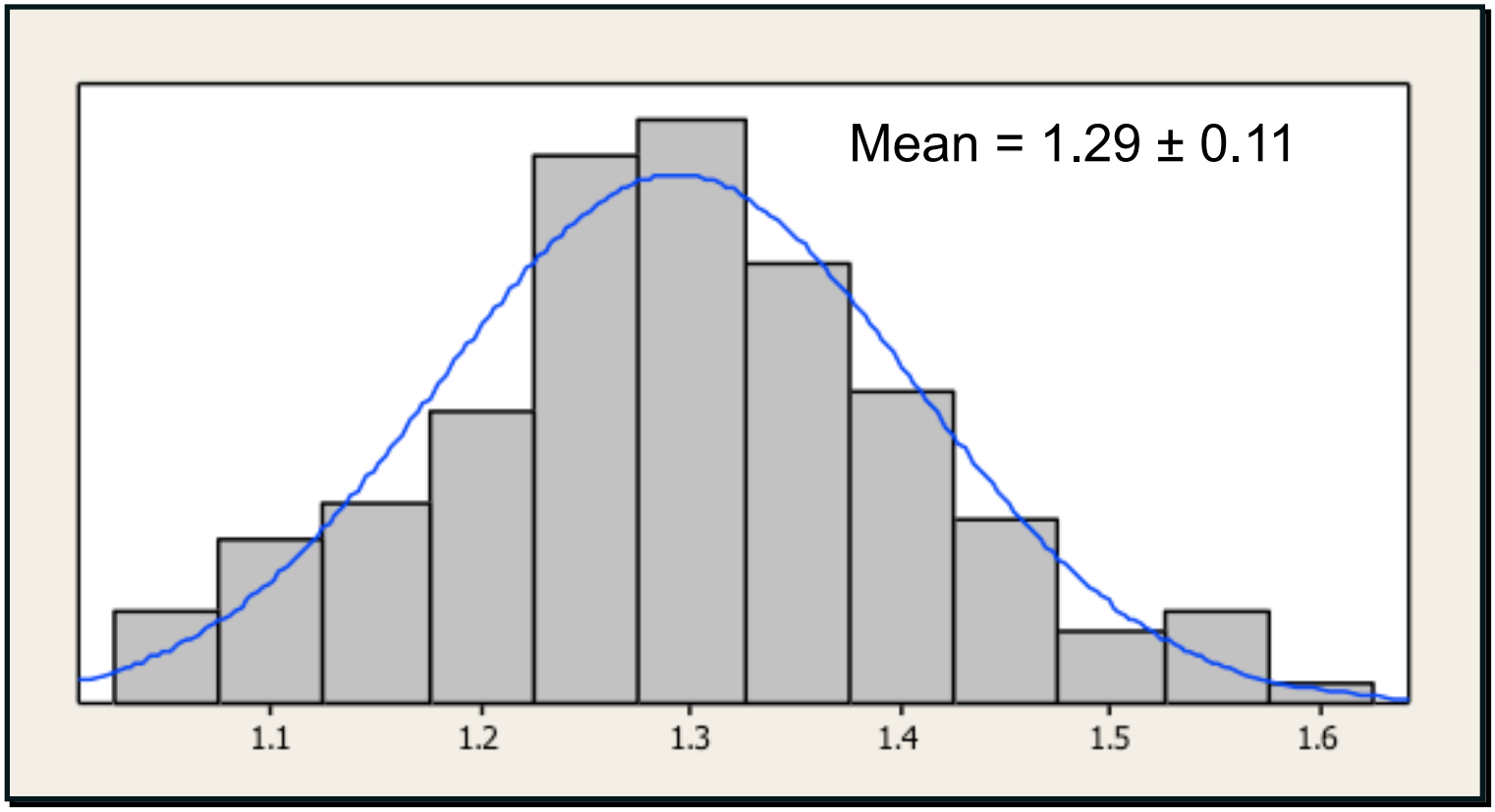

Распределение D_{max}/D_{min} у 164 пациентов с TAVI

Courtesy of Dr. Piazza and Prof. Lange, German Heart Center, Munich Germany

Синус Вальсава

- Три синуса Вальсава образуют корень аорты
  - Левый коронарный
  - Правый коронарный
  - Некоронарный
- Размеры синуса необходимо измерить, чтобы удостовериться в эффективной кровотоке

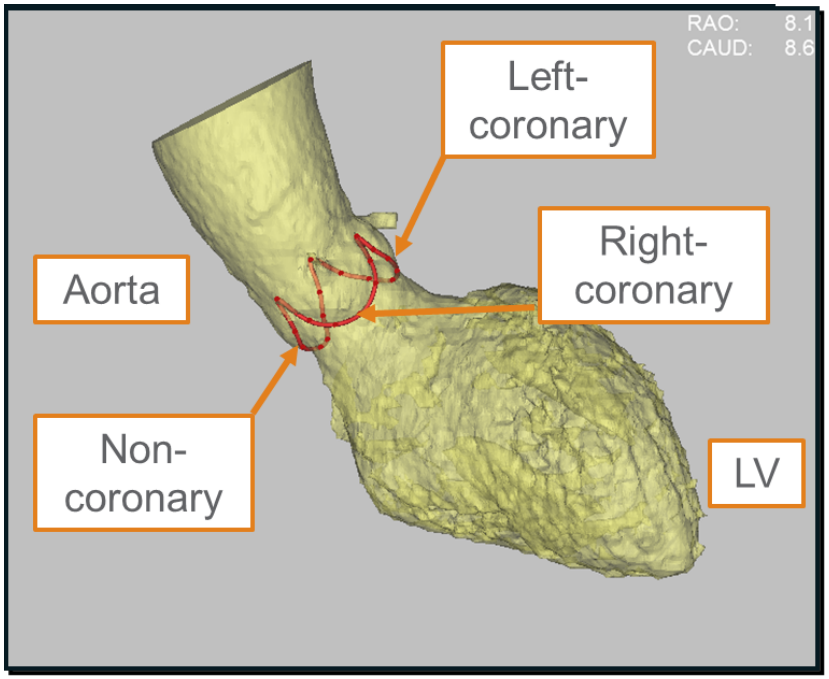

Восходящая часть аорты

- Часть аорты от ЛЖ до дуги
  - Включает корень аорты и синусы
- Измерение необходимо для определения соответствия выходному отделу протеза

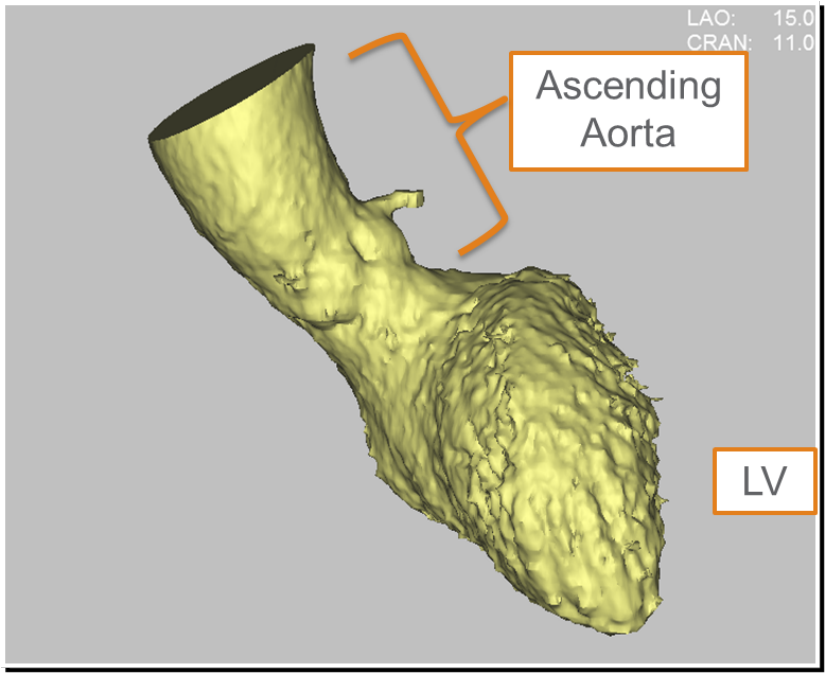

Соответствие размеров

Взаимоотношение : Размер протеза > Размера кольца

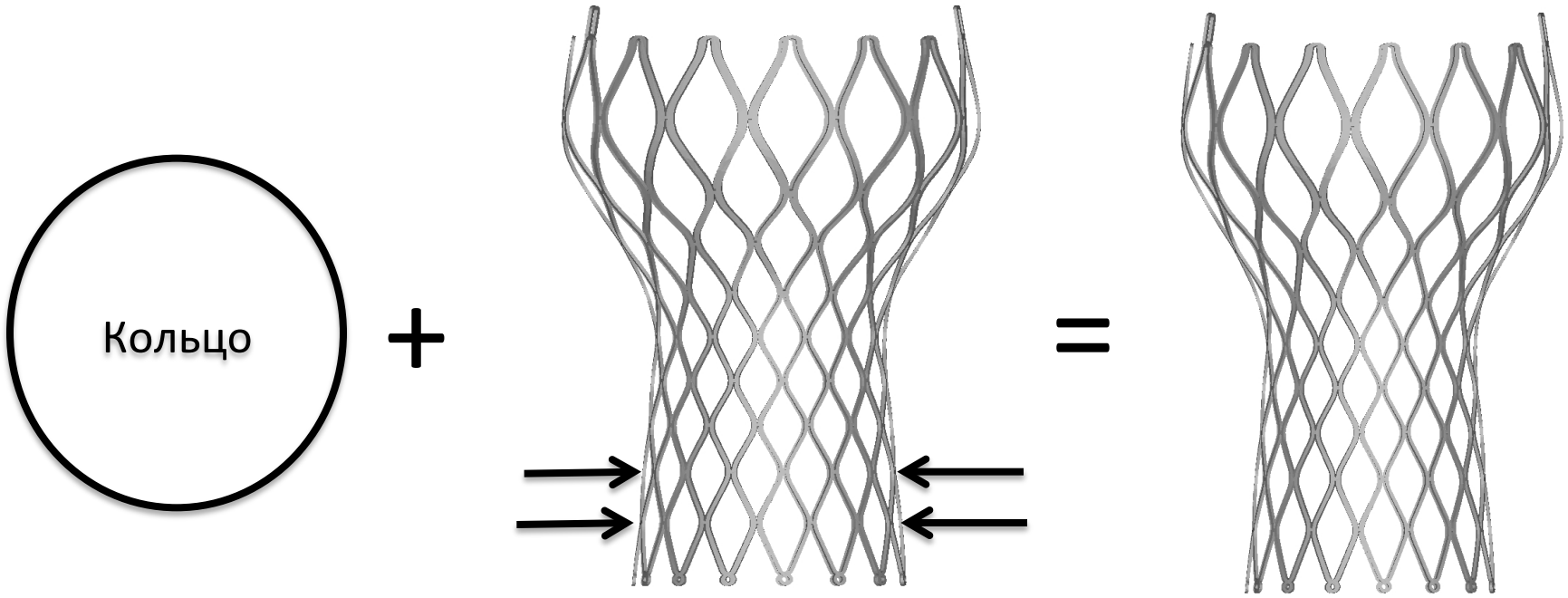

Пример: выраженная эллиптическая форма



2D Sizing

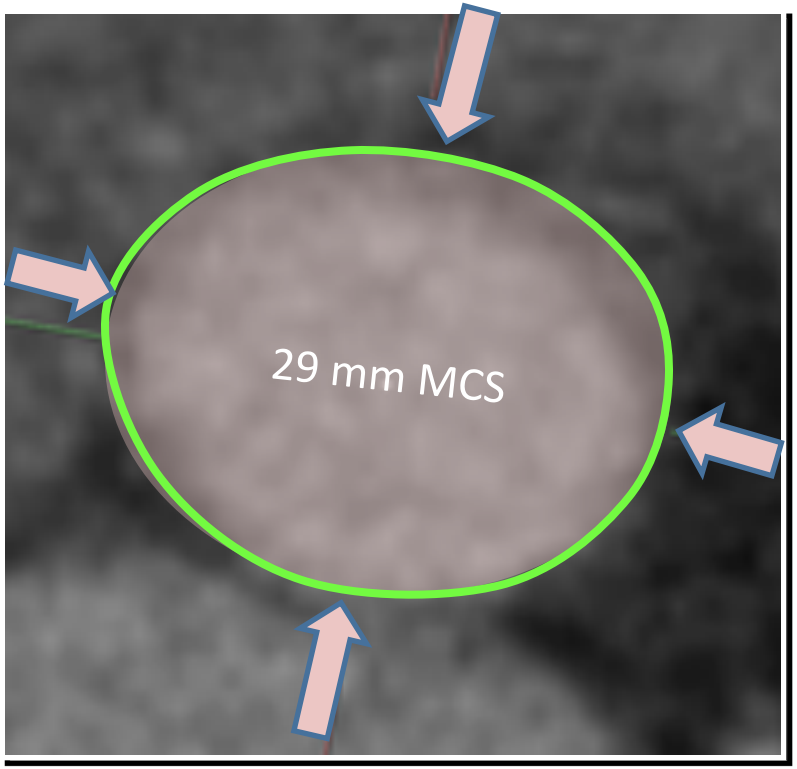

3D Sizing

1. Если кольцо не имеет не циркулярное сечение, то устройство the device can still have the intended inflow interference.
2. Источник диагностического изображения важен – 3D позволяет лучше определить истинный размер

Показания (руководство по эксплуатации)

Транскатетерный аортальный клапан CoreValve показан пациентам с:

- Симптоматичным стенозом собственного аортального клапана, требующим протезирования
- Размеры корня аорты должны соответствовать требования справочных материалов
- Диаметр сосудов в области доступа должен позволять выполнить манипуляции катетером 18 Fr
  - Бедренная или подключичная артерии в области доступа ≥6 мм, или
  - Восходящая часть аорты (прямой аортальный доступ) в длину ≥ 60 мм от аортального кольца

Тяжесть аортального стеноза

Индикатор	Умеренная	Средняя	Выраженная
Скорость потока *(м/сек)*	< 3.0	3.0 – 4.0	> 4.0
Ср. градиент *(мм рт ст)*	< 25	25 – 40	> 40
Площадь клапана *($см^2$)*	> 1.5	1.0 – 1.5	< 1.0
Индекс площади клапана *($см^2/м^2$)*	–	–	< 0.6

Bonow RO. ACC/AHA 2006 Guidelines for the Management of Patients with Valvular Heart Disease: A Report of the American College of Cardiology/American Heart Association on Practice Guidelines. *Circulation* 2006;114:e84-e231.

Оценка общего риска выполнения вмешательства: по шкале STS, сохранность, дисфункции других органов и систем, и другие специфические факторы, влияющие на операцию

	Низкий риск (должны быть все критерии)	Средний риск (1 любой критерий)	Высокий риск (Любой 1)	Критический риск (1 любой из этих критериев)
STS PROM	<4% **И**	4% - 8% ИЛИ	>8% ИЛИ	Риск смерти или серьезного осложнения при операции >50% за 1 год **ИЛИ**
Сохранность	Отсутствуют **И**	1 балл (умеренно) **ИЛИ**	≥ 2 балла (сред - тяж) **ИЛИ**	
Дисфункции др. органов или систем, сост не улучш после операции	Отсутствуют **И**	1 Орган/система **ИЛИ**	Не более 2 **ИЛИ**	≥3 Органов/ систем **ИЛИ**
Др спец факторы	Отсутствуют	Возможны	Возможны	Выраженно влияют

Seven frailty indices: Katz Activities of Daily Living (independence in feeding, bathing, dressing, transferring, toileting, and urinary continence) and independence in ambulation (no walking aid or assist required or 5-meter walk in <6 s). Other scoring systems can be applied to calculate no, mild-, or moderate-to-severe frailty.

Nishimura, RA et al.
2014 AHA/ACC Valvular Heart Disease Guideline

Выбора варианта выполнения ПАК: операция на открытом сердце (SAVR) или транскатетерная процедура (TAVR)

Рекомендации	COR	LOE
Хирургическое ПАК рекомендовано у пациентов с показаниями для ПАК и низким/умеренным уровнем хирургического риска	I	A
Коллегиальное решение относительно пациентов с высоким риском для SAVR, возможно TAVR	I	C
TAVR рекомендовано пациентам с показаниями для ПАК , имеющими экстремально высокий риск для SAVR, с прогнозом выживаемости более 1 года	I	B
TAVR может служить альтернативой для SAVR у пациентов с показаниями для ПАК и высоким хирургическим риском	IIa	B
ЧБВП может рассматриваться как паллиативное вмешательство у пациентов с тяжелым симптоматичным АС, ожидающих ПАК	IIb	C
TAVR не рекомендовано пациентам, у которых тяжесть существующих сопутствующих заболеваний превышает возможные эффекты от коррекции АС	III: No Benefit	B

Nishimura, RA et al.
2014 AHA/ACC Valvular Heart Disease Guideline

Показания для CoreValve: анатомические ориентиры

Размер CoreValve	26 мм	29 мм	31 мм
Диаметр кольца	20-23 мм	23-27 мм	26-29 мм
Периметр кольца	62,8-72,3 мм	72,3-84,8 мм	81,7-91,1 мм
Площадь кольца	314,2-415,5 мм^2	415,5-572,6 мм^2	530,9-660,5 мм^2
Диаметр восходящего отдела аорты	≤ 40 мм @ 40 мм от кольца	≤ 43 мм @ 40 мм от кольца	≤ 43 мм @ 40 мм от кольца
Диметр синуса Вальсава	≥ 27 мм	≥ 29 мм	≥ 29 мм
Высота синуса Вальсава	≥ 15 мм	≥ 15 мм	≥ 15 мм

Показания для CoreValve: результаты диагностики

	ЭхоКГ	МСКТ/ МРТ	Ангиография	Рекомендовано
Тромб в предсердии или желудочке	●			Отсутствует
Субаортальный стеноз	●	●	ЛЖ	Отсутствует
ФВЛЖ	●		ЛЖ	≥ 20%
Митральная регургитация	●			≤ 2 ст.
Диаметр артерий в области доступа		●	Перефер. сосуды	≥ 6 мм
Поражения аорты и других сосудов		●	Перефер. сосуды	Нет или умеренные

Показания для CoreValve: общие клинические рекомендации

	ЭхоКГ	МСКТ / МРТ	Ангио	Рекомендовано	Умеренный-Высокий риск
ЛЖ Гипертрофия	●	●		Норма или Умер. 0,6-1 см	Выражен. ≥ 1,7 см
ИБС		●	CAG	Клинич. не значимая	Клинич значимая
Ангуляция дуги аорты		●	●	Изгиб большого радиуса	Острый угол
Ангуляция корня аорты, периферический доступ		●	●	$< 70^0$	
Ангуляция корня аорты, прямой аортальный доступ		●	●	Любой угол	
Диаметр сосудов в области доступа, периферия		●	●	≥ 6 мм	< 7 мм; кальцификация и извилистость
Поражения аорты и других сосудов		●	●	Нет или незначительные	Умеренные

Эхокардиография

- Окончательная полноценная эхокардиографическая оценка стеноза аортального клапана
- Видеозапись трех сердечных циклов
- Изображения, включающие кольцо аортального клапана, корень аорты, восходящую часть аорты левый желудочек, митральный клапан
- Изображения всех измерений в Доплер режиме

Эхокардиограмма: Длинная парастернальная ось

Aortic Root

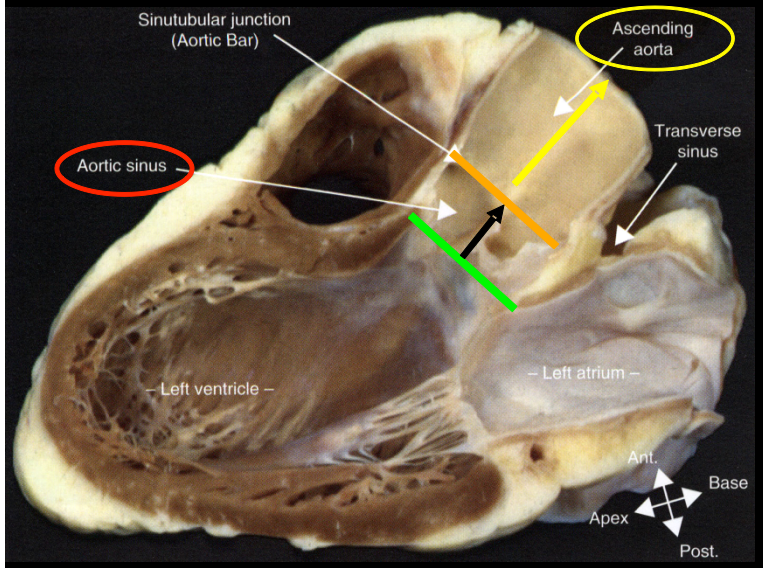

Sinotubular junction

Basal attachment of AV leaflets

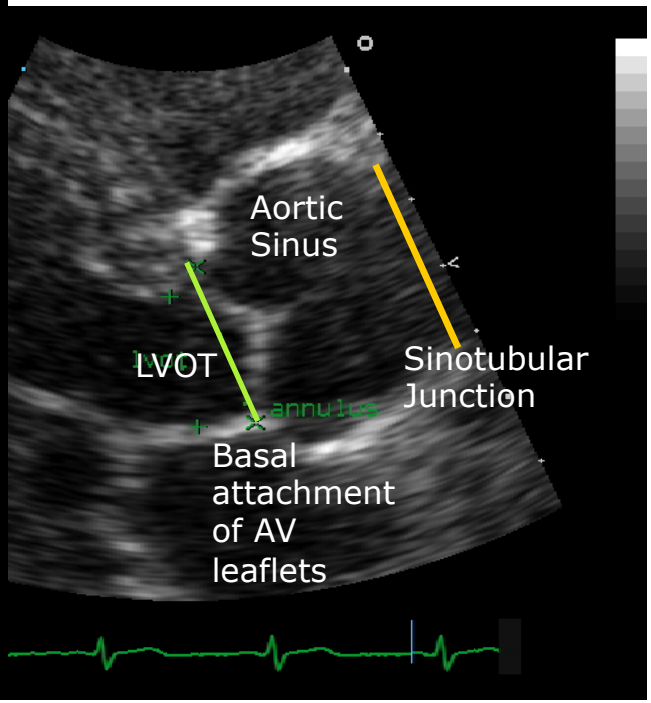

Photographs provided by Piazza, Serruys, and DeJaegere

Эхокардиограмма: Длинная парастернальная ось

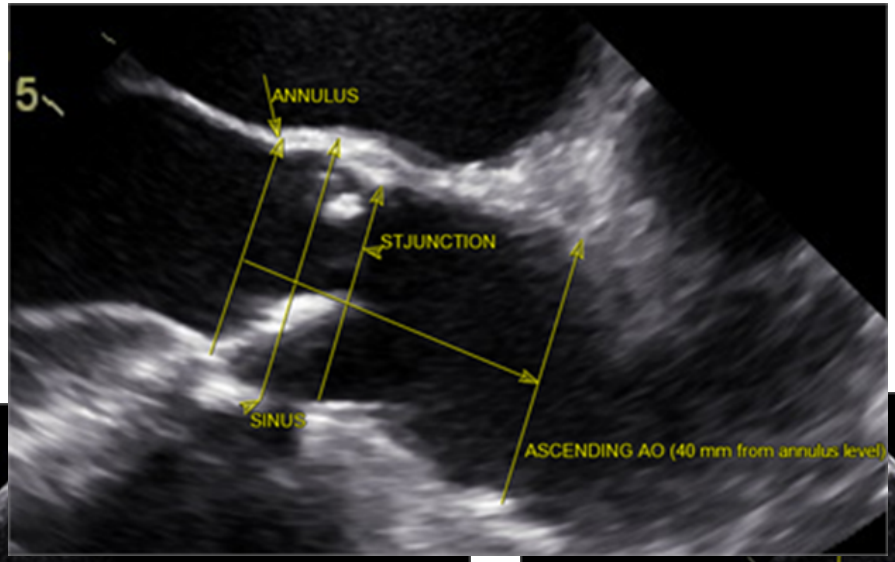

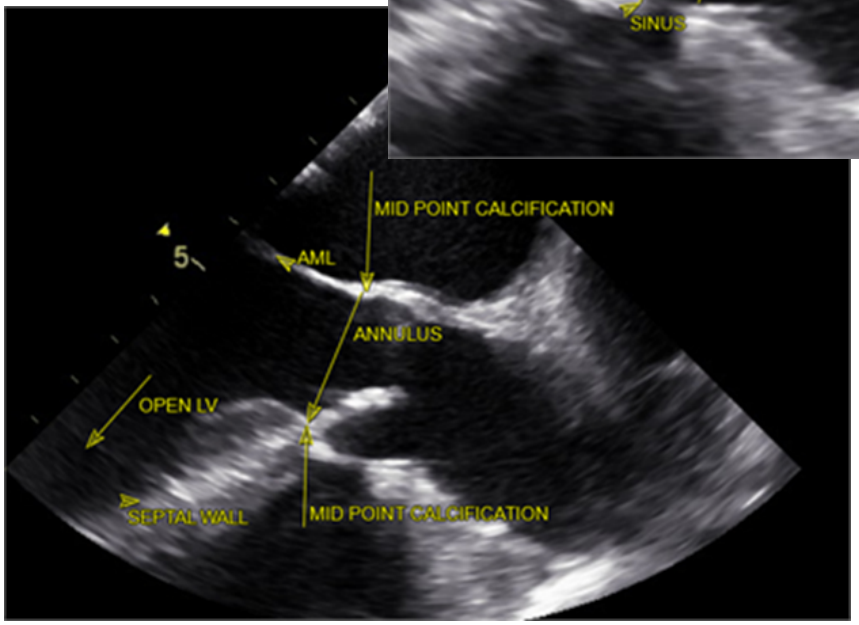

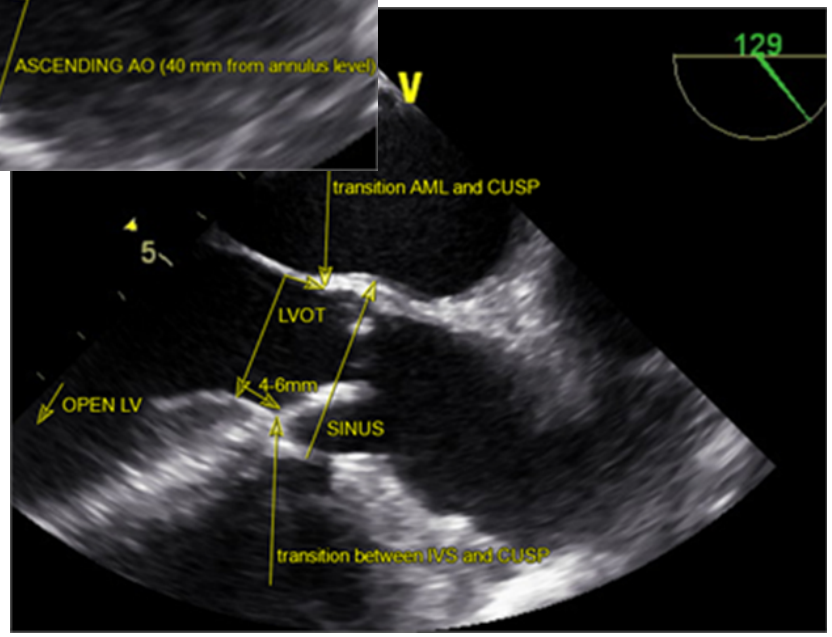

Эхокардиограмма: парастернальная короткая ось

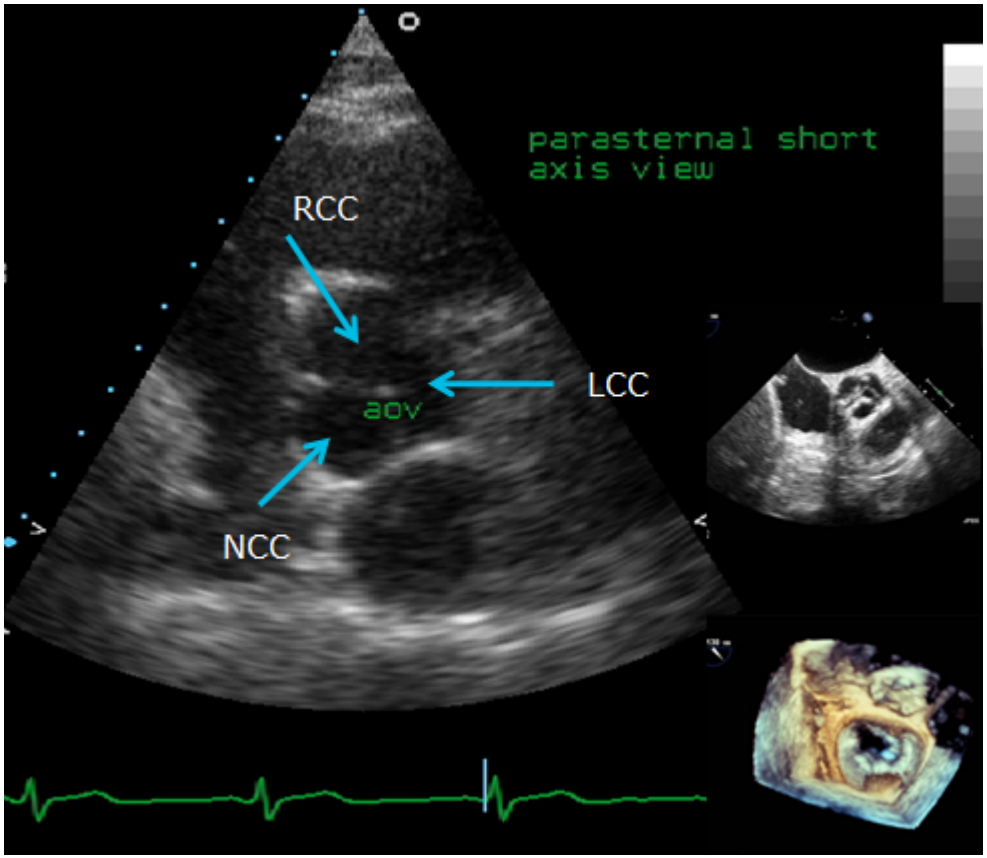

Три створки аортального клапана

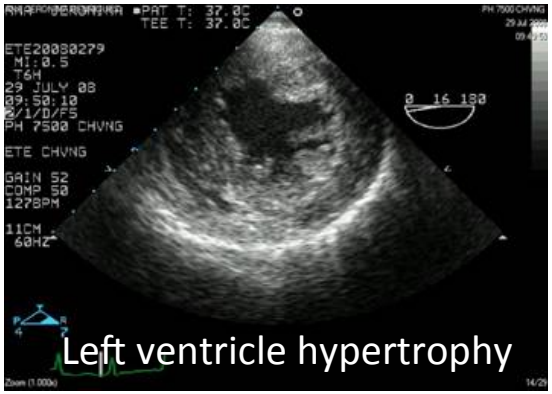

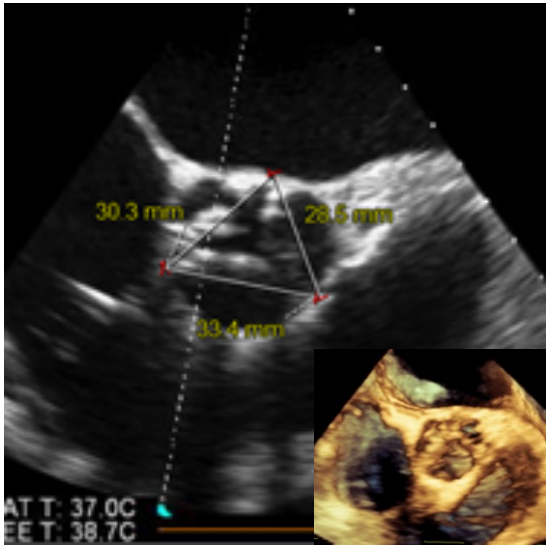

Эхокардиограмма:
фракция выброса левого желудочка (LVEF)

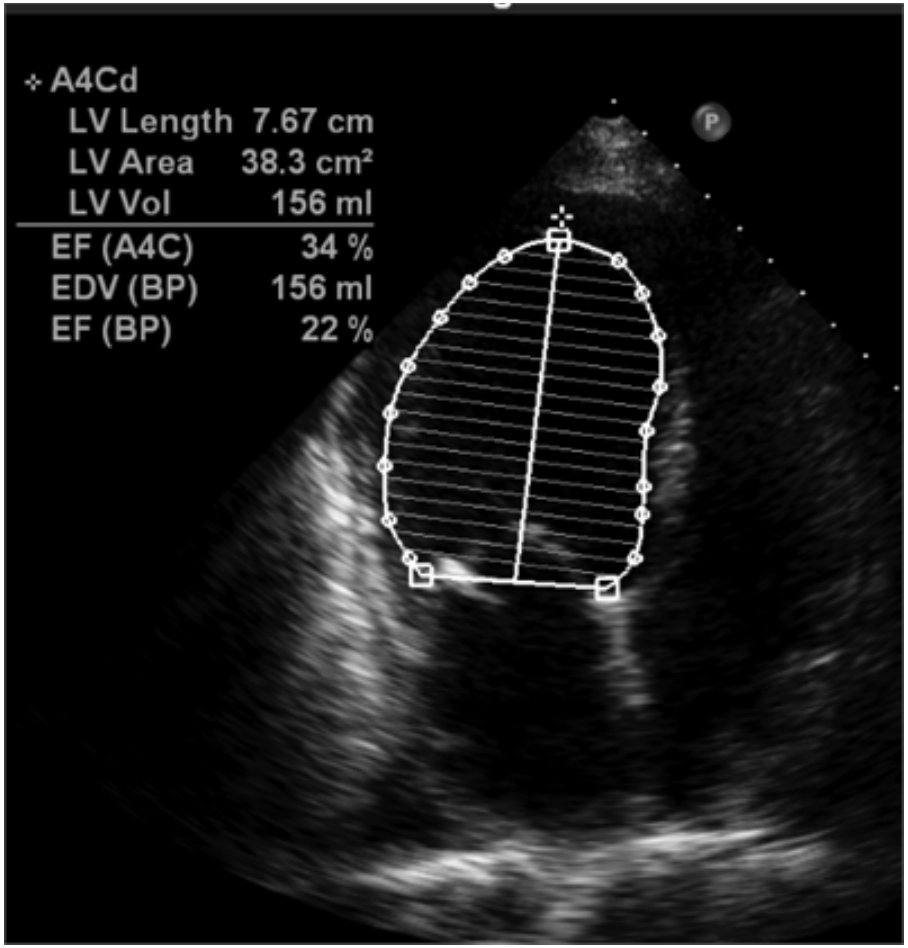

Ангиография

- Области интереса:
  - Анатомии коронарных сосудов
  - Анатомии корня аорты
    - Отношение кольца к ЛЖ
  - Анатомия дуги аорты
  - Грудная и абдоминальная часть аорты
  - Периферические сосуды
    - Право- и левосторонняя визуализация до уровня бифуркации бедренных артерий
- Необходимо использовать градуированный pigtail катетер
- Видеофрагмент должен быть записан в наилучшей проекции с точки зрения визуализации перечисленных анатомических структур

Ангиограмма левой основной коронарной артерии

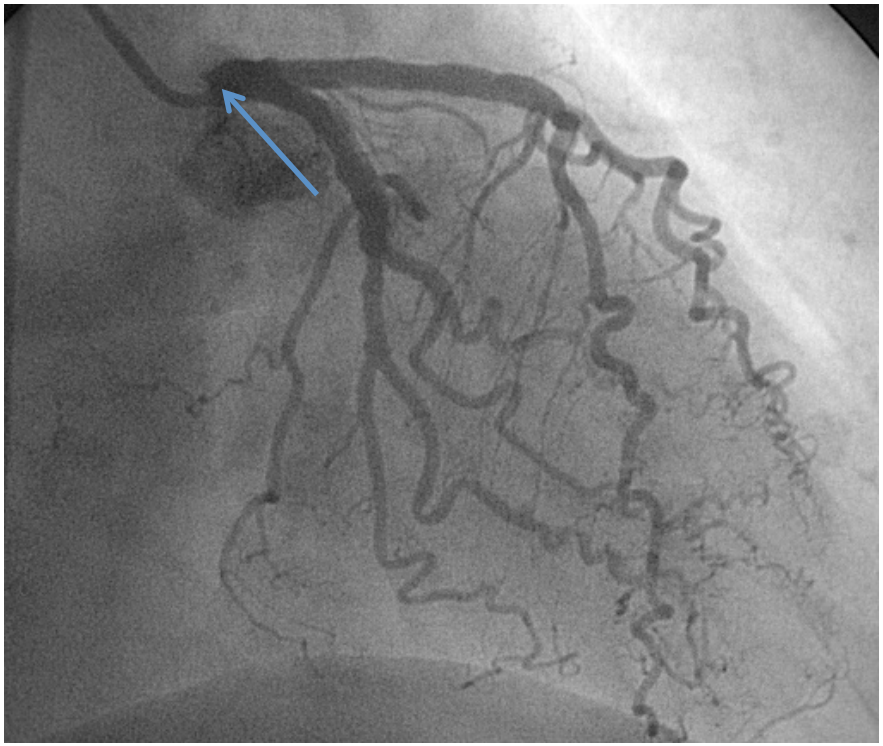

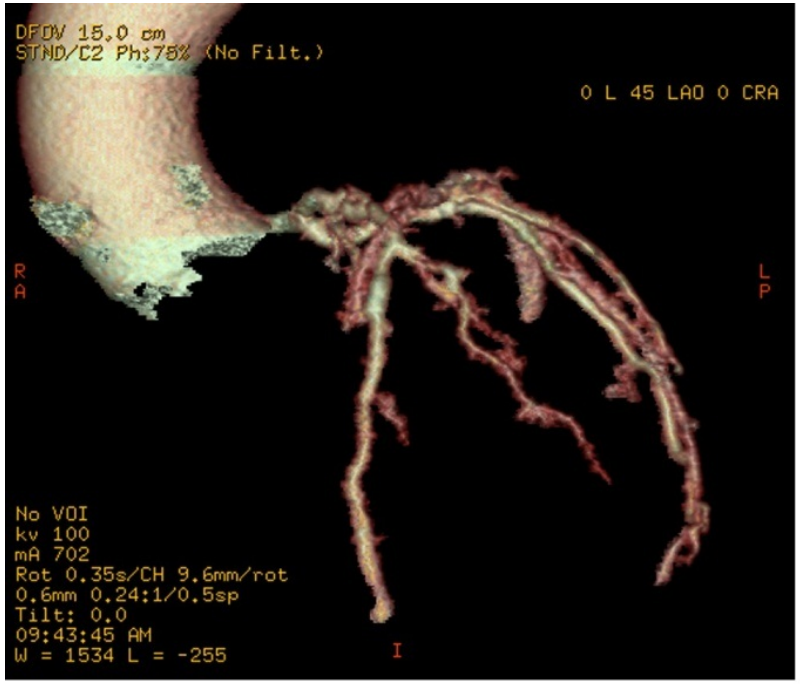

- Проксимальный стеноз ≥ 70%
- Если необходимо, стентирование ≥ 30 дней до TAVI

Ангиограмма корня аорты
Пример основных измерений

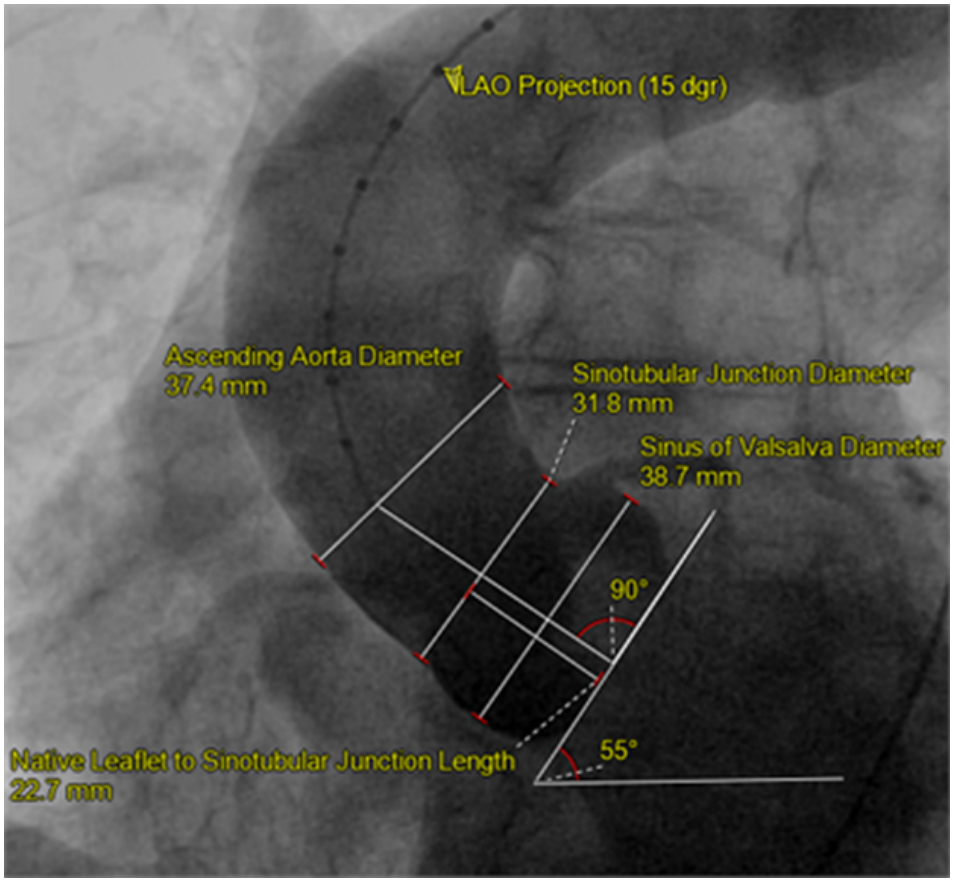

Оценка илеофеморальный сосудов

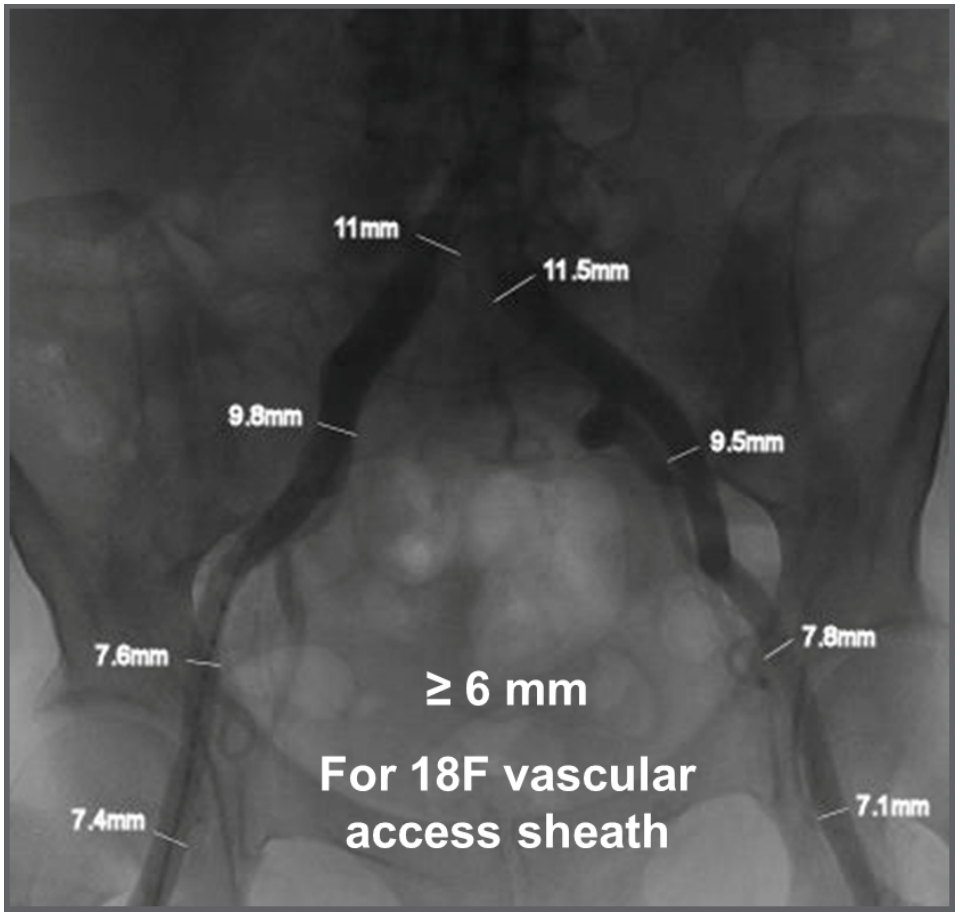

- Минимальный диаметр
- Извилистость
- Кальцификации
- Атеросклероз

Ангиограмма бедренных артерий

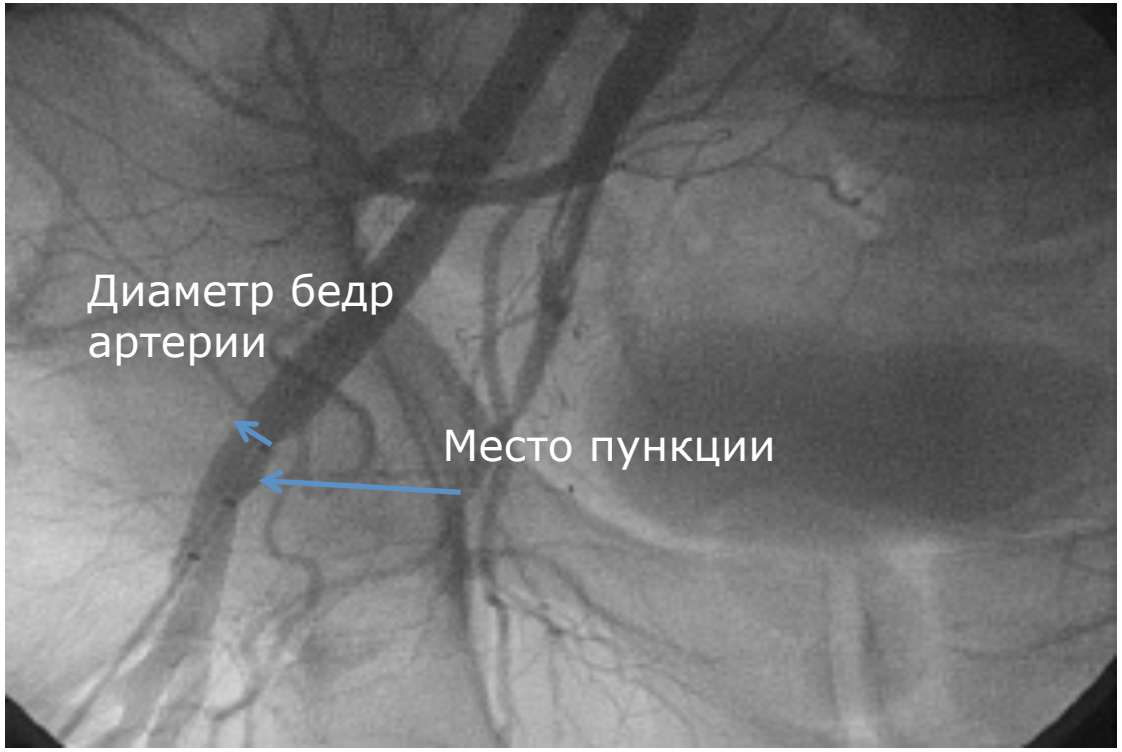

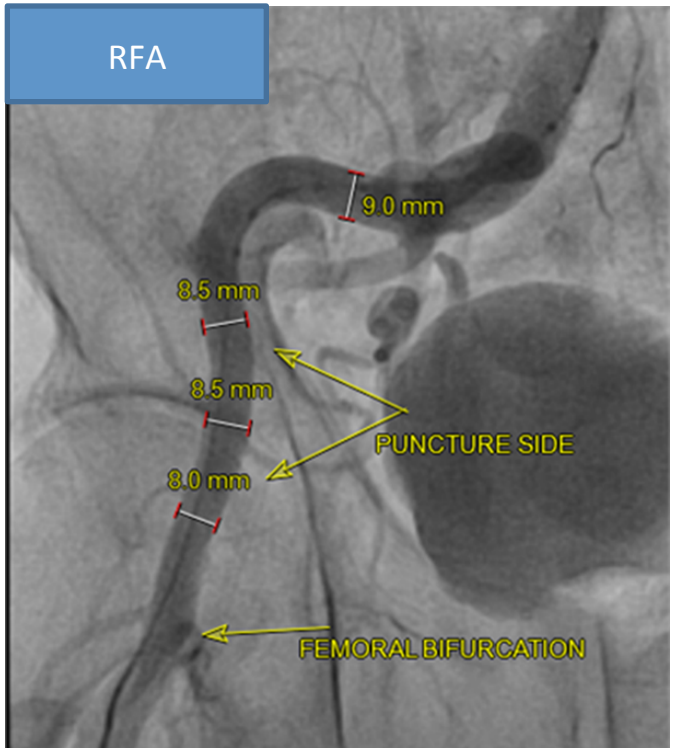

Оценка места пункций: бифуркация бедренной артерии, паховая связка

Альтернативный доступ

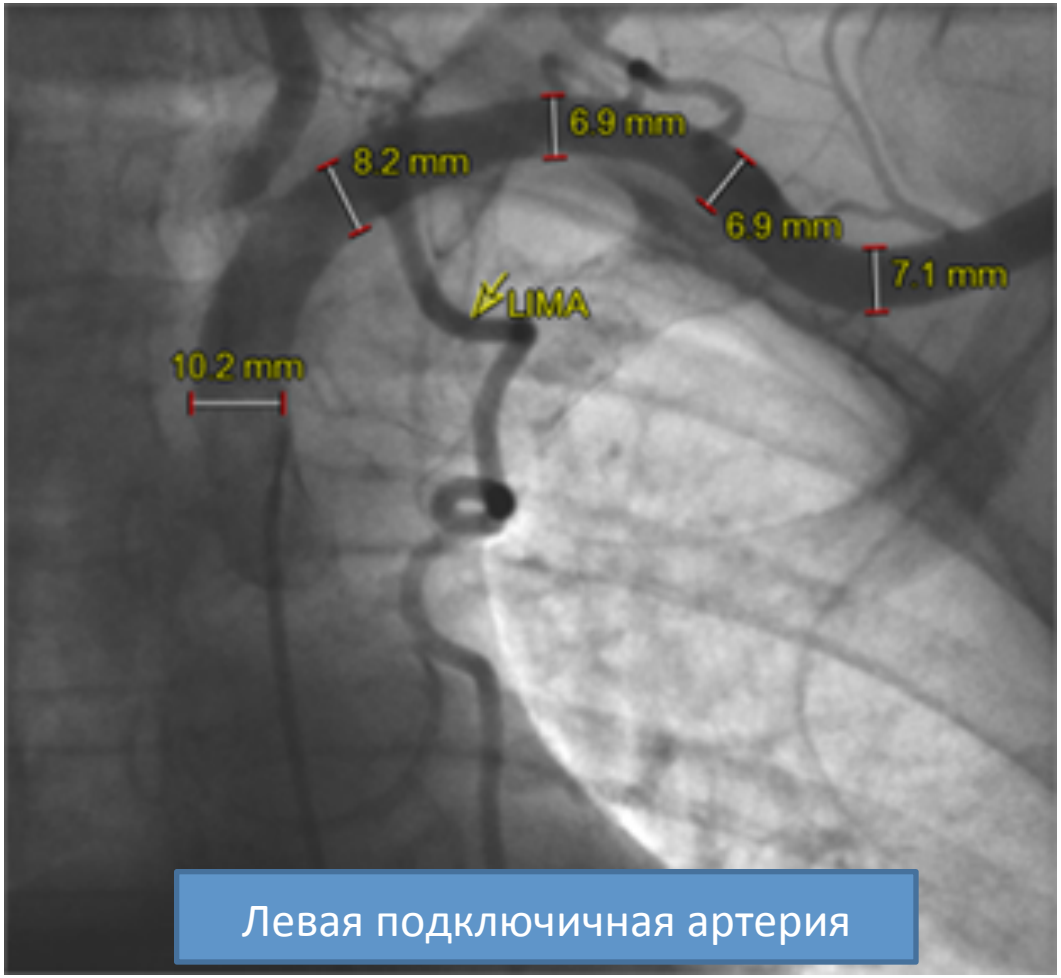

Левая подключичная артерия

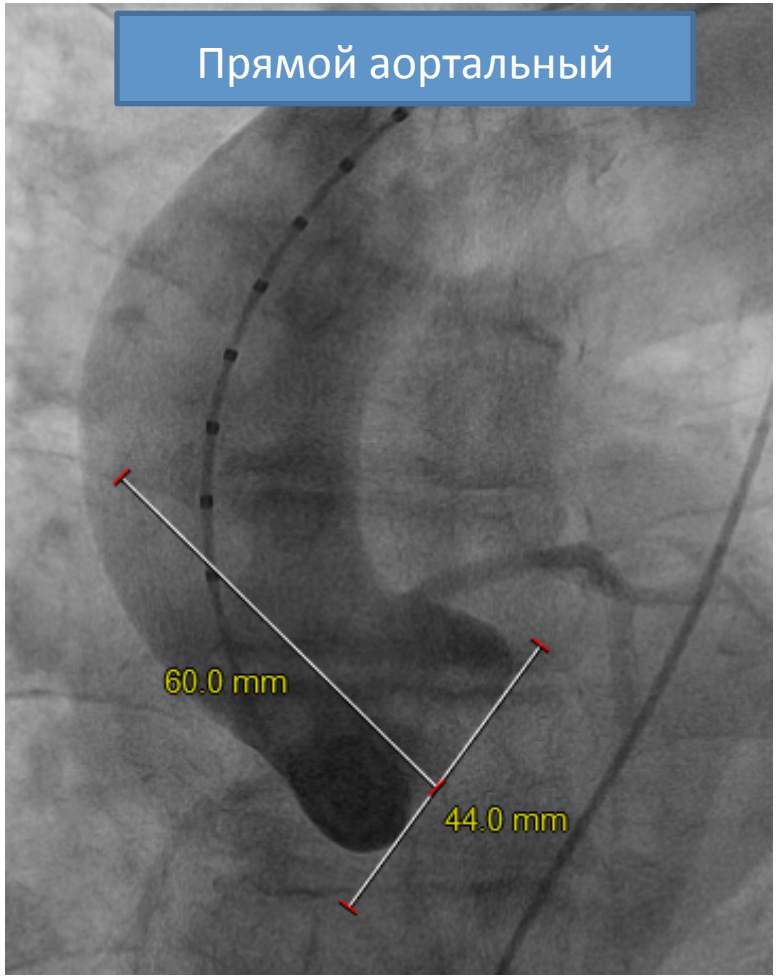

Прямой аортальный

LAO 30-15-0

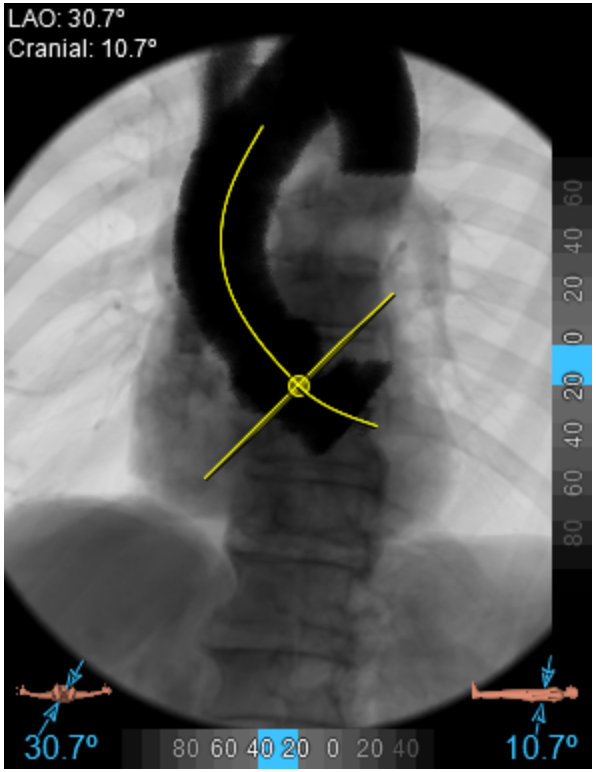
LAO: 30.7°
Cranial: 10.7°
30.7°
10.7°

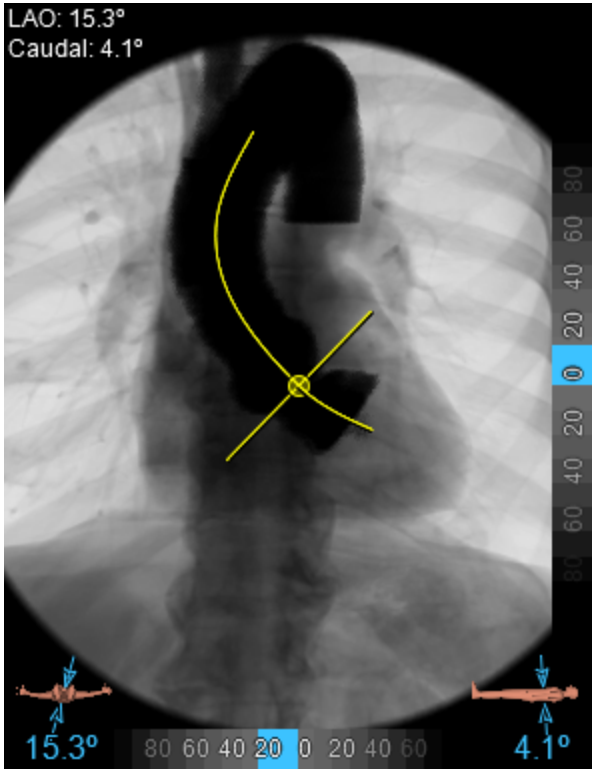
LAO: 15.3°
Caudal: 4.1°
15.3°
4.1°

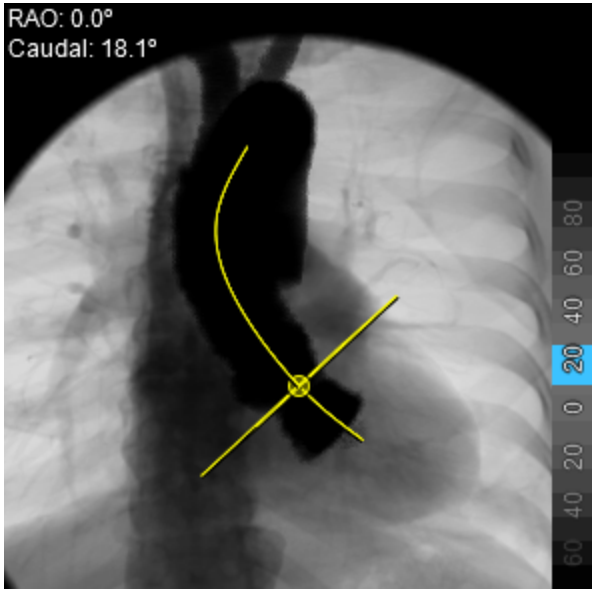
RAO: 0.0°
Caudal: 18.1°

МСКТ – предпочтительная модальность для визуализации

- Позволяет выполнить полноценную оценку пациента за одно исследование:
  - Множественные измерения аортального кольца, включая периметр, площадь, диаметр
  - Измерения всех возможных вариантов доступа (ИФ, ПК, ПА)
- Единственный метод, позволяющий выполнить оценку кальцификации
- Непревзойденная репродуцируемость и возможности для пространственной реконструкции
- Связано со снижением паравальвулярных протечек

Комплексная оценка с помощью МСКТ

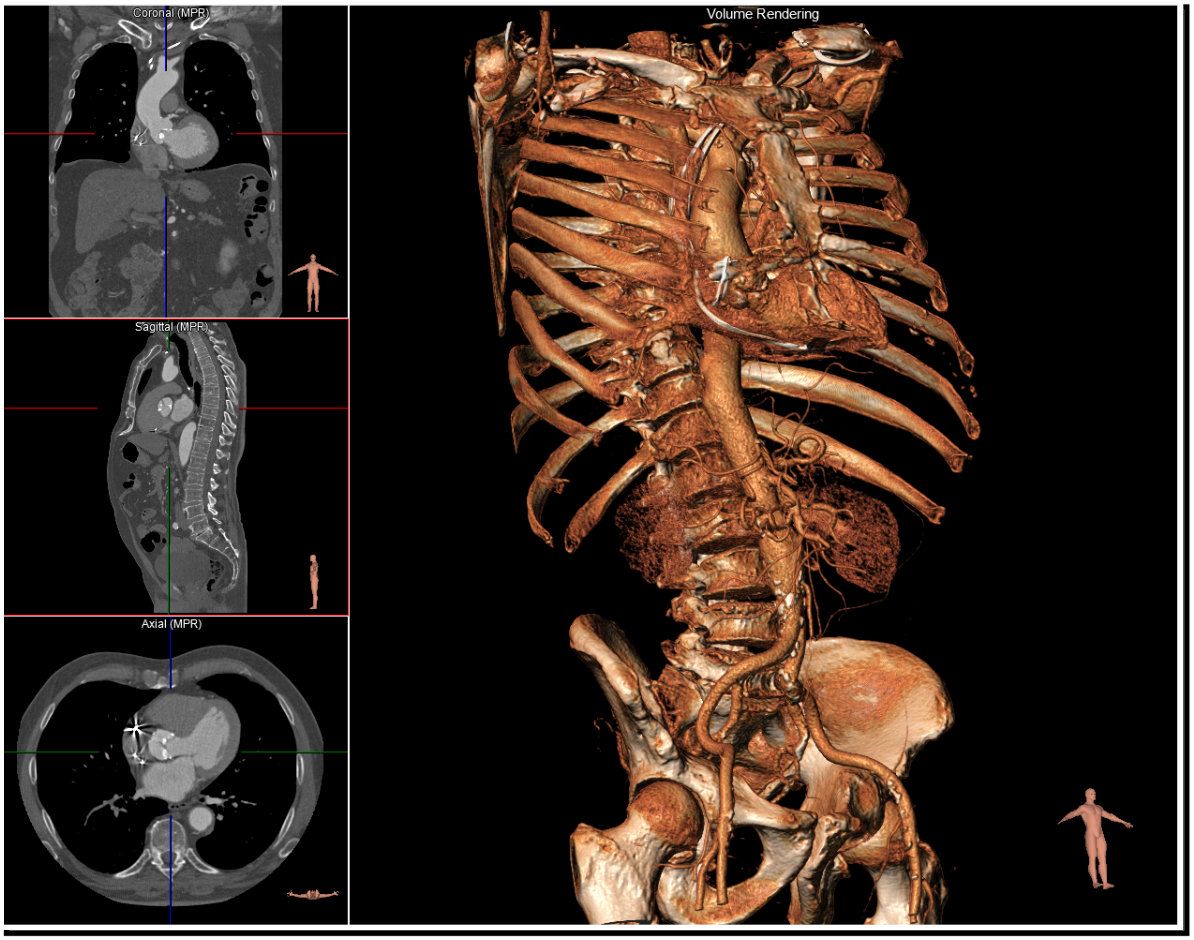

МСКТ – выявление и оценка кальцинатов

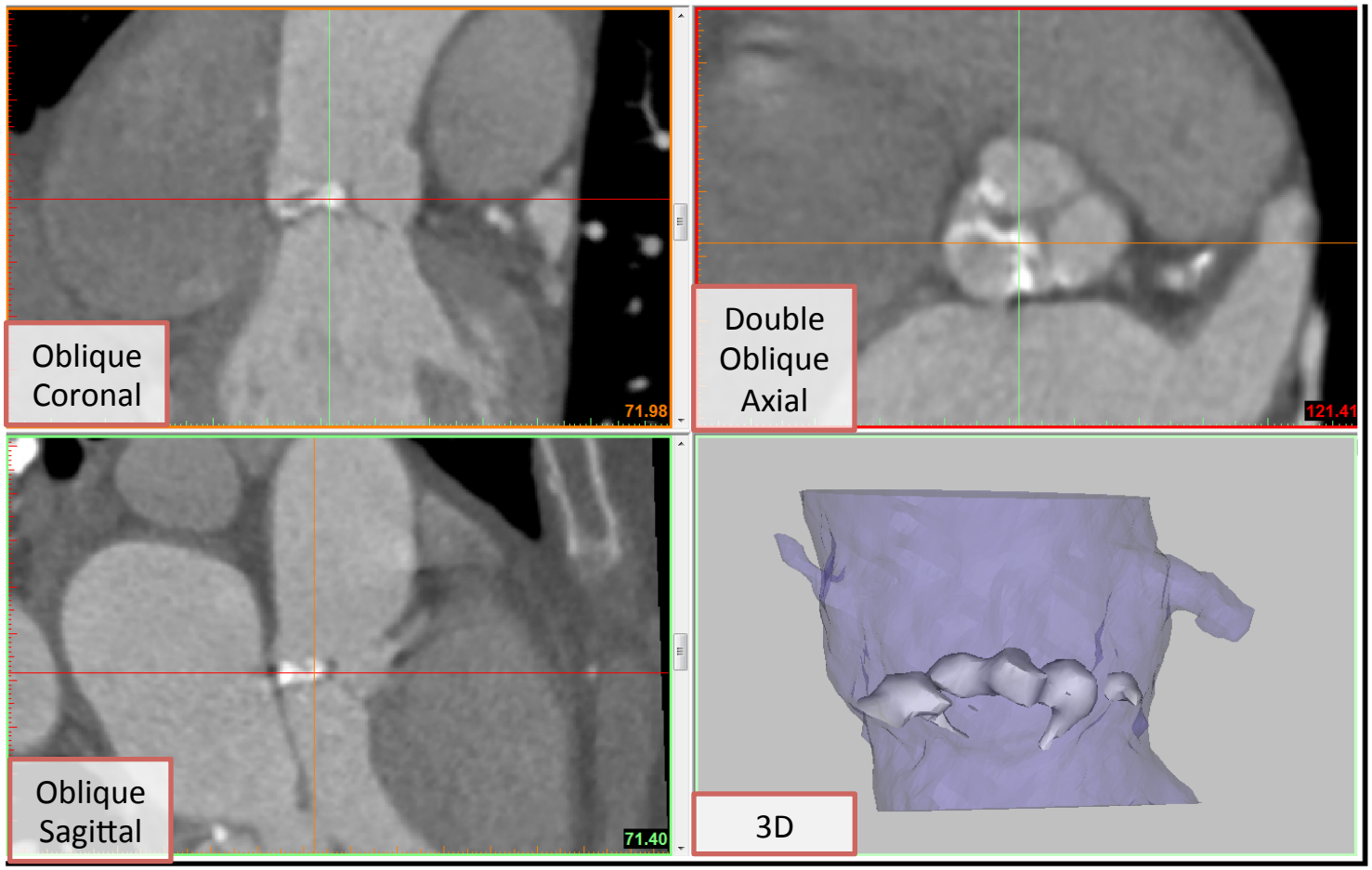

Клинические публикации: визуализация

Three dimensional evaluation of the aortic annulus using multislice computer tomography: are manufacturer's guidelines for sizing for percutaneous aortic valve replacement helpful?

Carl J. Schultz[1], Adriaan Moelker[2], Nicolo Piazza[1], Apostolos Tzikas[1], Amber Otten[1], Rutger J. Nuis[1], Lisan A. Neefjes[2], Robert J. van Geuns[1,2], Pim de Feyter[1,2], Gabriel Krestin[2], Patrick W. Serruys[1], and Peter P.T. de Jaegere[1,3]*

[1]Department of Cardiology, Erasmus MC, Rotterdam, The Netherlands; [2]Department of Radiology, Erasmus MC, Rotterdam, The Netherlands; and [3]Department of Interventional Cardiology, Erasmus MC, Room Ba 587, PB 412, Rotterdam 3000 CA, The Netherlands

Three-dimensional imaging of the aortic valve and aortic root with computed tomography: new standards in an era of transcatheter valve repair/implantation

Paul Schoenhagen*, E. Murat Tuzcu, Samir R. Kapadia, Milind Y. Desai, and Lars G. Svensson

Imaging Institute and Heart & Vascular Institute, The Cleveland Clinic, Desk J-1 4, 9500 Euclid Avenue, Cleveland, OH 44195, USA

Received 14 January 2009; revised 13 April 2009; accepted 13 May 2009; online publish-ahead-of-print 27 June 2009

1. ***Определение размера клапана критически важно для успешной процедуры TAVI***
2. ***Наилучшие результаты достигаются при использовании 3D реконструкций (МСКТ)***

FROM PICTURES TO PRACTI

Multidetector Compu
Transcatheter Aortic

Jonathon Leipsic, MD,* Ronen Gurvitc
James K. Min, MD,§‖ David Wood, M
Namal Wijesinghe, MD,‡ John G. Wel
Vancouver, British Columbia, Canada; an

c valve therapy:
and the role of
ging

k van der Kley, Jeroen J Bax

Deformation Dynamics and Mechanical Properties of the Aortic Annulus by 4-Dimensional Computed Tomography

Insights Into the Functional Anatomy of the Aortic Valve Complex and Implications for Transcatheter Aortic Valve Therapy

Ashraf Hamdan, MD,*† Victor Guetta, MD,* Eli Konen, MD,† Orly Goitein, MD,† Amit Segev, MD,* Ehud Raanani, MD,‡ Dan Spiegelstein, MD,‡ Ilan Hay, MD,* Elio Di Segni, MD,*† Michael Eldar, MD,* Ehud Schwammenthal, MD, PHD*

Tel Hashomer, Israel

Interventional Cardiology

Multimodal Assessment of the Aortic Annulus Diameter

Implications for Transcatheter Aortic Valve Implantation

David Messika-Zeitoun, MD, PHD,*‡ Jean-Michel Serfaty, MD, PHD,† Eric Brochet, MD,‡ Gregory Ducrocq, MD,‡ Laurent Lepage, MD,‡ Delphine Detaint, MD,‡ Fabien Hyafil, MD,‡ Dominique Himbert, MD,‡ Nicoletta Pasi, MD,† Jean-Pierre Laissy, MD, PHD,† Bernard Iung, MD,‡ Alec Vahanian, MD‡

Paris, France

Клинические публикации: PVL

Transcatheter aortic valve implantation: role of multi-detector row computed tomography to evaluate prosthesis positioning and deployment in relation to valve function

Victoria Delgado[1], Arnold C.T. Ng[1], Nico R. van de Veire[1], Frank van der Kley[1], Joanne D. Schuijf[1], Laurens F. Tops[1], Arend de Weger[1], Giuseppe Tavilla[1], Albert de Roos[2], Lucia J. Kroft[2], Martin J. Schalij[1], and Jeroen J. Bax[1]*

[1]Department of Cardiology and Cardiothoracic Surgery, Leiden University Medical Center, Albinusdreef 2, Leiden 2333 ZA, The Netherlands; and [2]Department of Radiology, Leiden University Medical Center, The Netherlands

Received 27 July 2009; revised 7 December 2009; accepted 22 December 2009; online publish-ahead-of-print 19 February 2010

Correlation of Device Landing Zone Calcification and Acute Procedural Success in Patients Undergoing Transcatheter Aortic Valve Implantations With the Self-Expanding CoreValve Prosthesis

Daniel John, MD, Lutz Buellesfeld, MD, Seyrani Yuecel, MD, Ralf Mueller, MD, Georg Latsios, MD, Harald Beucher, MD, Ulrich Gerckens, MD, Eberhard Grube, MD

Siegburg, Germany

CLINICAL RESEARCH

Determinants of Significant Paravalvular Reg… Transcatheter Ao…

Impact of Device and Annu…

Delphine Détaint, MD, Laurent… David Messika-Zeitoun, MD, …

Paris, France

Association of aortic valve calcification severity with the degree of aortic regurgitation after transcatheter aortic valve implantation

…hmen[c], Kathrin Brehmer[a], Rolf W. Günther[b], …mann[a]

…Pauwelsstrasse 30, 52074 Aachen, Germany …sity Aachen, Pauwelsstrasse 30, 52074 Aachen, Germany …achen, Pauwelsstrasse 30, 52074 Aachen, Germany

…lvular Aortic Regurgitation …ve Implantation Using the …lve Prosthesis

…as,[1] MD, Adriaan Moelker,[2] MD, PhD, …sc, Marcel M. Geleijnse,[1] MD, PhD, …tin,[2] MD, PhD, Pim de Feyter,[1,2] MD, PhD, …Peter P. de Jaegere,[1] MD, PhD

Определение размера АК и кальцификаций является критическим предиктором успеха TAVI.

Multimodality Imaging in Trans… Implantation and Post-Procedu…

Comparison Among Cardiovascular Magn… Cardiac Computed Tomography, and …

Andrew Jabbour, MBBS, PhD,*† Tevfik F. Ismail,… Ankur Gulati, MBBCh,*† Isabelle Roussin, MBBCh,*† Francisco Alpendurada, MD,*† Bradley Park, MSc,* Francois Okoroafor,* Anita Asgar, MD,* Sarah Barker, MSc,* Simon Davies, MD,* Sanjay K. Prasad, MD,*† Michael Rubens, MBBS,* Raad H. Mohiaddin, MD, PhD*†

London, United Kingdom

EXPEDITED PUBLICATION

Cross-Sectional Computed Tomographic Assessment Improves Accuracy of Aortic Annular Sizing for Transcatheter Aortic Valve Replacement and Reduces the Incidence of Paravalvular Aortic Regurgitation

Hasan Jilaihawi, BSc (Hons), MBChB,* Mohammad Kashif, MD,* Gregory Fontana, MD,† Azusa Furugen, MD, PhD,* Takahiro Shiota, MD,* Gerald Friede, BS, MS,* Rakhee Makhija, MD,* Niraj Doctor, MBBS,* Martin B. Leon, MD,‡ Raj R. Makkar, MD*

Los Angeles, California; and New York, New York

EXPEDITED PUBLICATION

3-Dimensional Aortic Annular Assessment by Multidetector Computed Tomography Predicts Moderate or Severe Paravalvular Regurgitation After Transcatheter Aortic Valve Replacement

A Multicenter Retrospective Analysis

Alexander B. Willson, MBBS, MPH,* John G. Webb, MD,* Troy M. LaBounty, MD,† Stephan Achenbach, MD,‡ Robert Moss, MBBS,* Miriam Wheeler, MBBS,* Christopher Thompson, MD,* James K. Min, MD,† Ronen Gurvitch, MBBS,* Bjarne L. Norgaard, MD,§ Cameron J. Hague, MD,* Stefan Toggweiler, MD,* Ronald Binder, MD,* Melanie Freeman, MBBS,* Rohan Poulter, MBBS,* Steen Poulsen, MD,§ David A. Wood, MD,* Jonathon Leipsic, MD*

Vancouver, Canada; Los Angeles, California; Giessen, Germany; and Aarhus, Denmark

Руководство по МСКТ

Требования к оборудованию

- Мультидетекторный КТ (64 ср. мин) с возможностью ЭКГ синхронизации (ECG-gated)
  - Исследование должно быть ЭКГ синхронизировано, чтобы избежать ошибки измерений связанных с движением сердца
  - Исследование периферических сосудов можно выполнять без привязки к ЭКГ
- Программное обеспечение должно позволять выполнить MPR и стандартные измерения (диаметр, площадь, периметр)

Требования к изображениям

- Топограмма грудной клетки
- Контрастированный корень аорты, ЭКГ синхронизированный *
- Контрастированные периферические сосуды*

*Толщина среза менее миллиметра

Диагностические изображения МСКТ

- Анатомия корня аорты
- Коронарная анатомия
- Анатомия дуги аорты
- Грудная и абдоминальная часть аорты
- Периферические сосуды
  - Iliofemoral
  - Subclavian
- Анатомия грудной клетки для прямого аортального доступа

Измерения аортального кольца

Периметр: линейное расстояние, измеренное вдоль окружности аортального кольца

Площадь: пространство внутри линии, определившей периметр аортального кольца

Большой и ортогонально малый диаметры: линейное расстояние, проведенное через центр

Средний диаметр: Расчетное среднее между большим и малым диаметрами

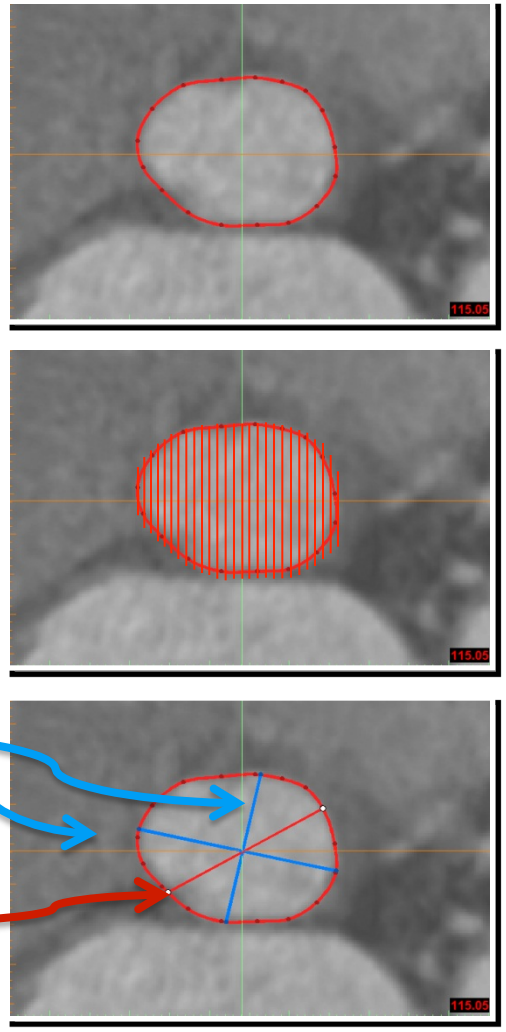

Диаметры синусов Вальсава

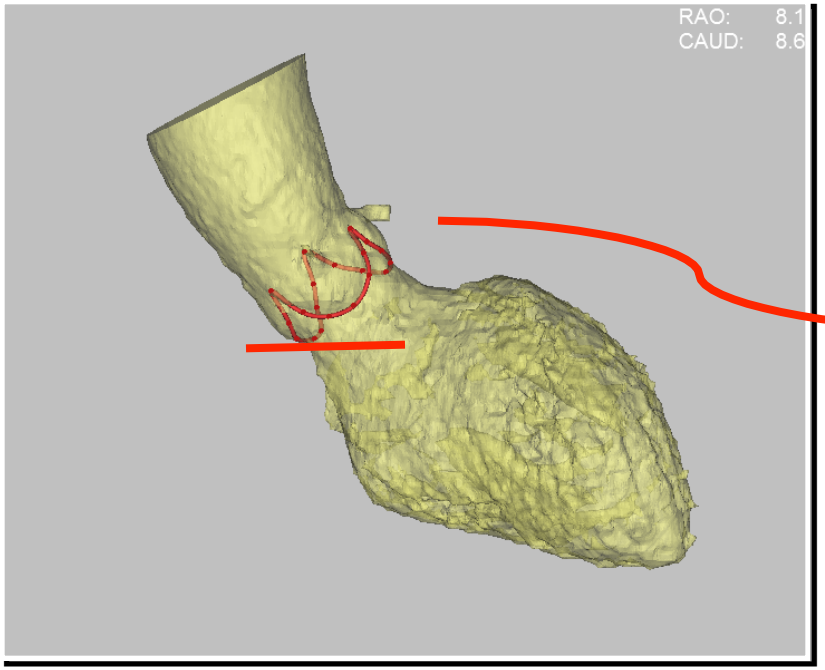

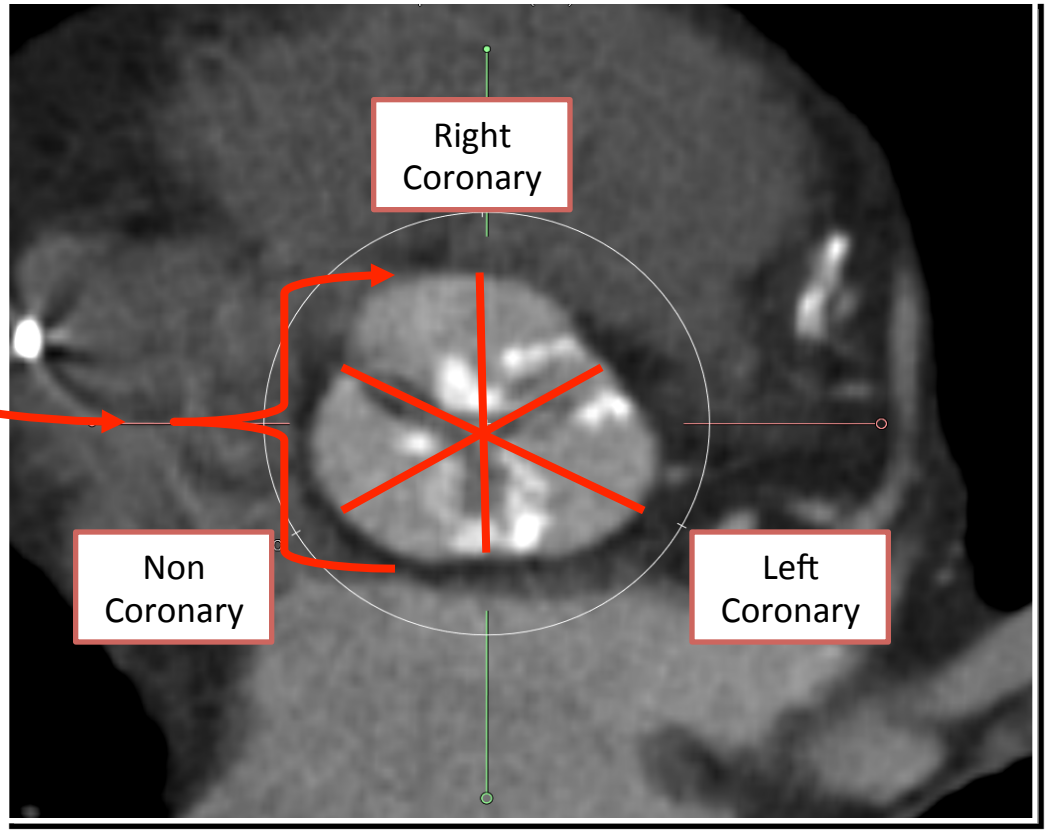

Высота синуса Вальсава

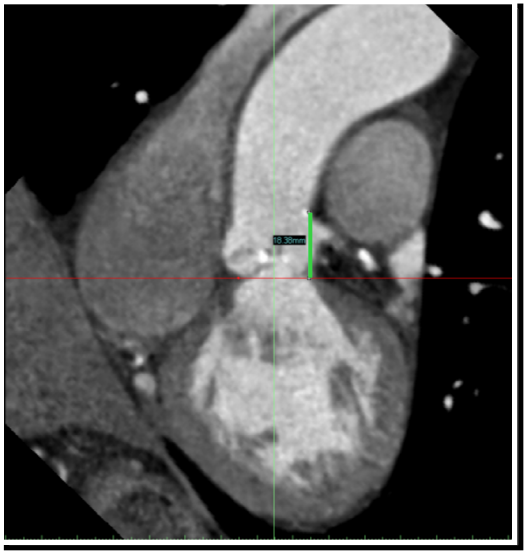

Высота левого коронарного синуса

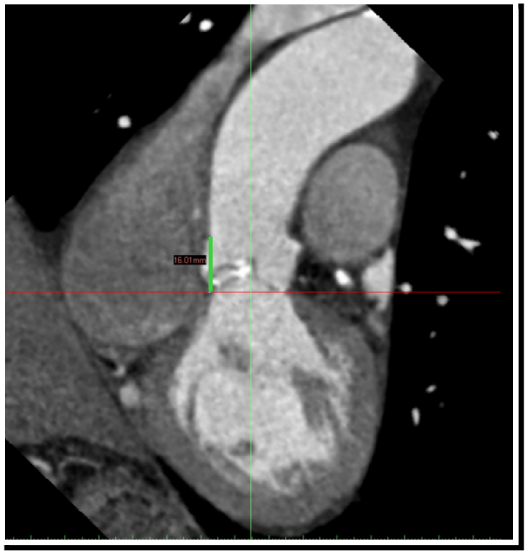

Высота не коронарного синуса

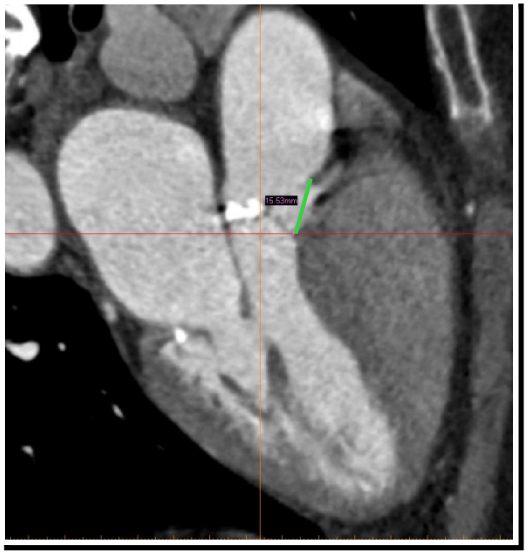

Высота правого коронарного синуса

Максимальный диаметр восходящей части аорты

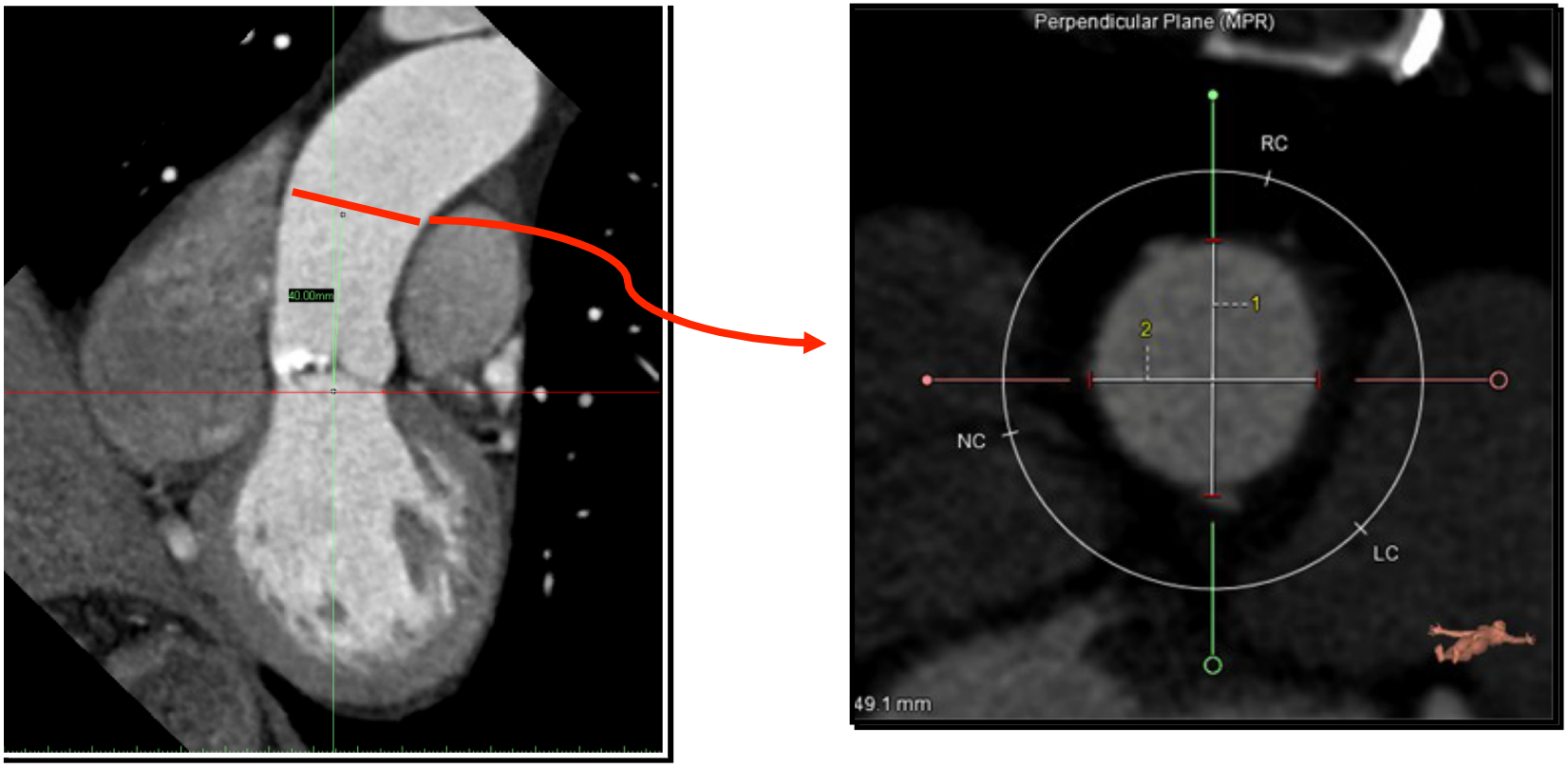

Оценка угла в основании корня аорты

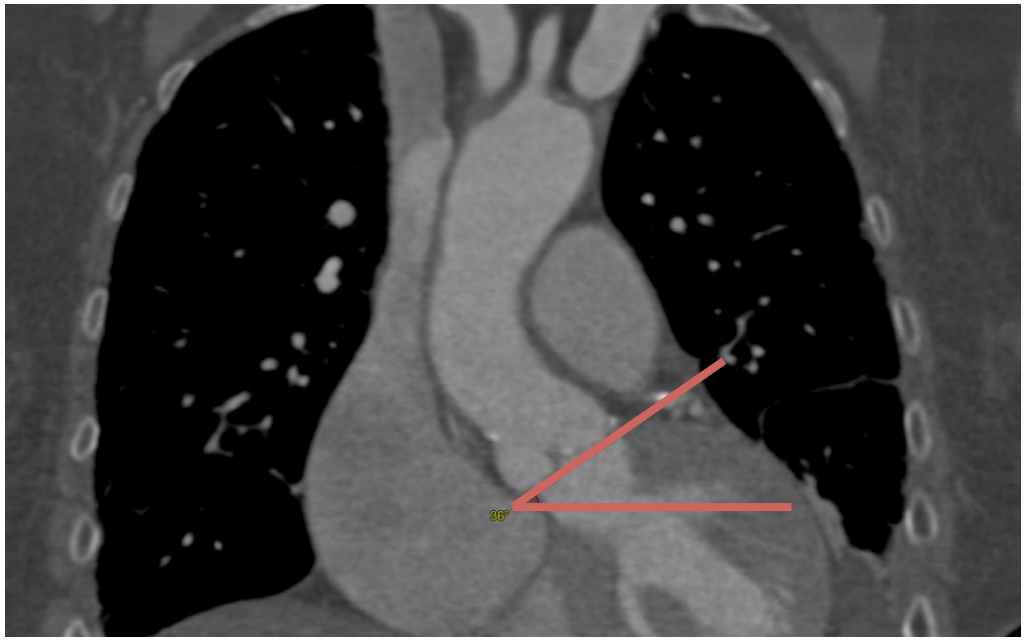

	Approach			
	Direct Aortic	Left Subclavian / Axillary	Right Subclavian / Axillary	Iliofemoral
Acceptable Aortic Root Angle*	Any angle	<70°	<30°	<70°

Минимальный диаметр в абдоминальной части аорты

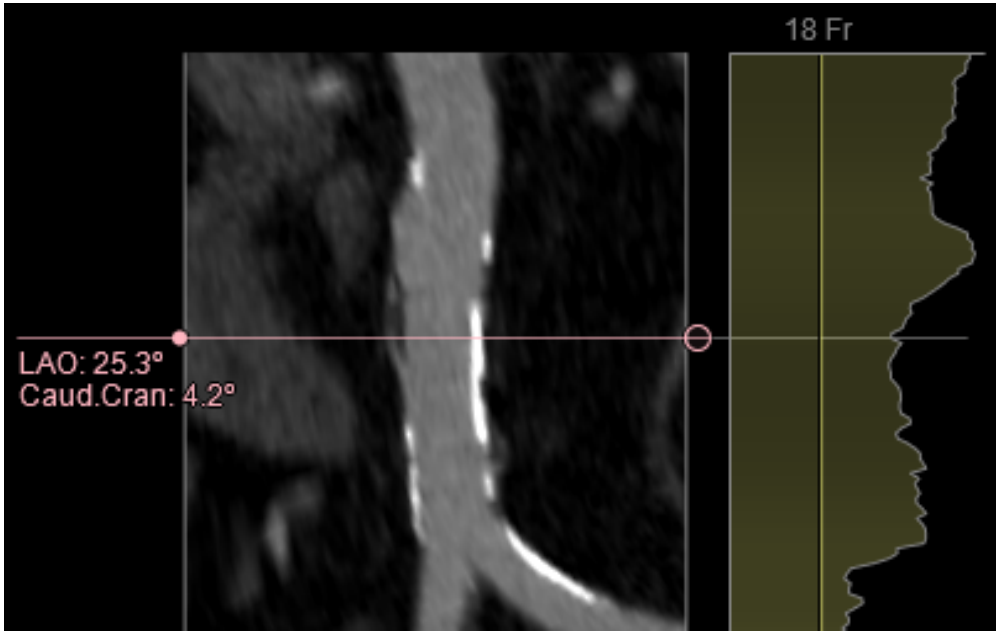

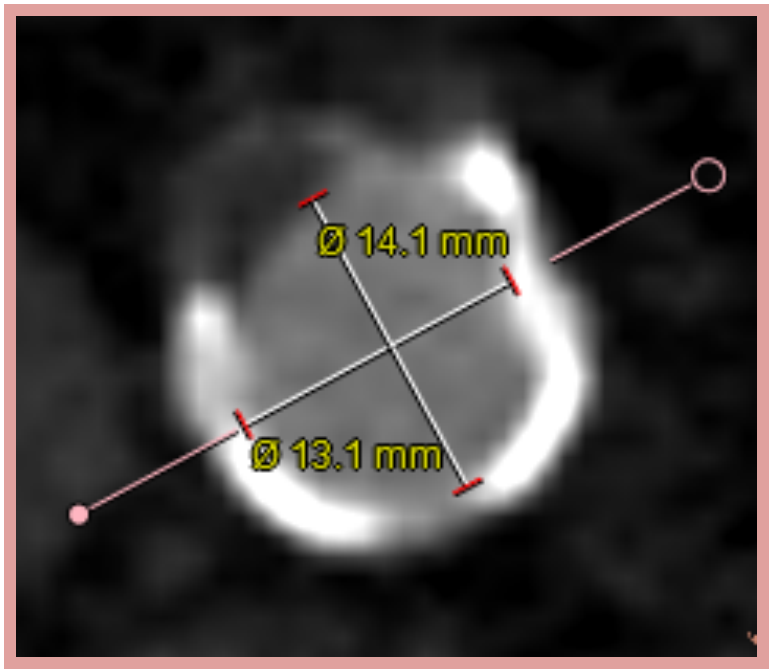

Оценка артерий в области доступа

- Три возможны доступа
  1. Илеофеморальный
  2. Подключичный
  3. Прямой аортальный
- МСКТ используется для оценки возможного варианта доступа

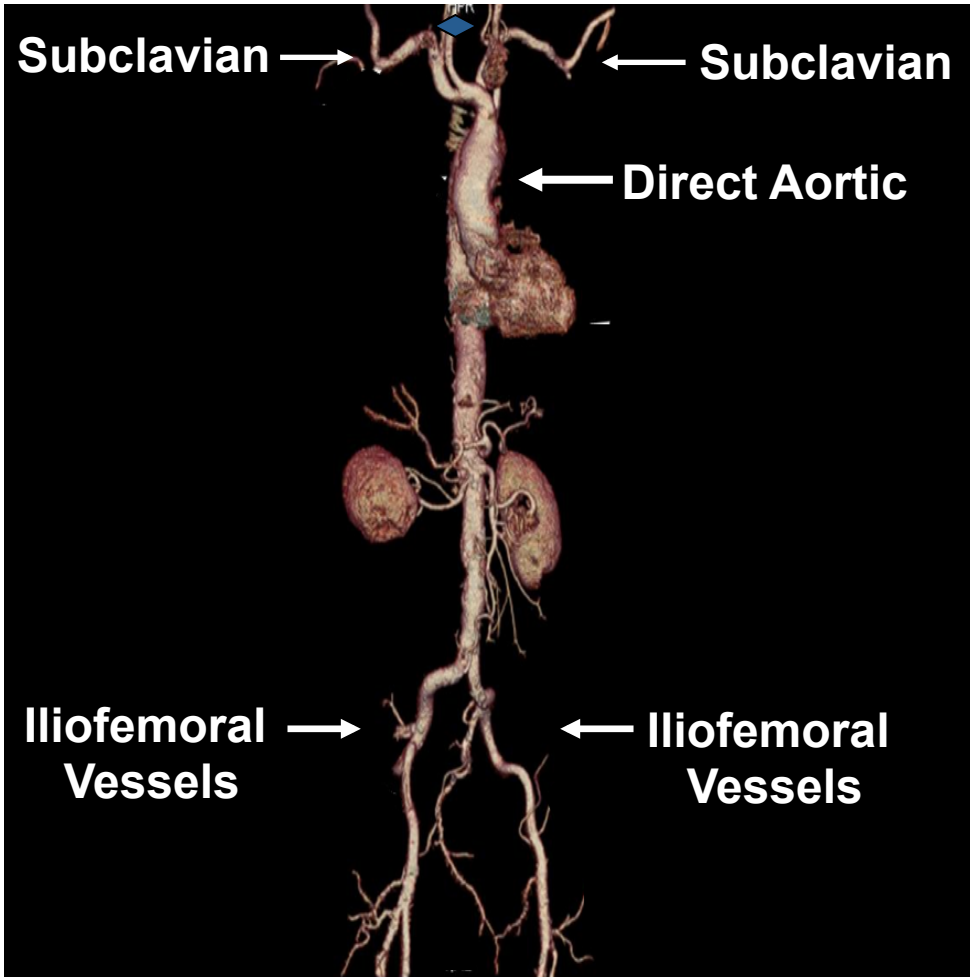

Критерии выбора сосудистого доступа

Илеофеморальный или подключичный

- Диаметр сосудов ≥ 6 мм
- Диаметр кальцифицированных сосудов ≥ 7 мм
- Минимальная извилистость
- Оценка выраженности кальцификаций на всем пути доступа
- Выявление аневризм
- Оценка наличия диссекций

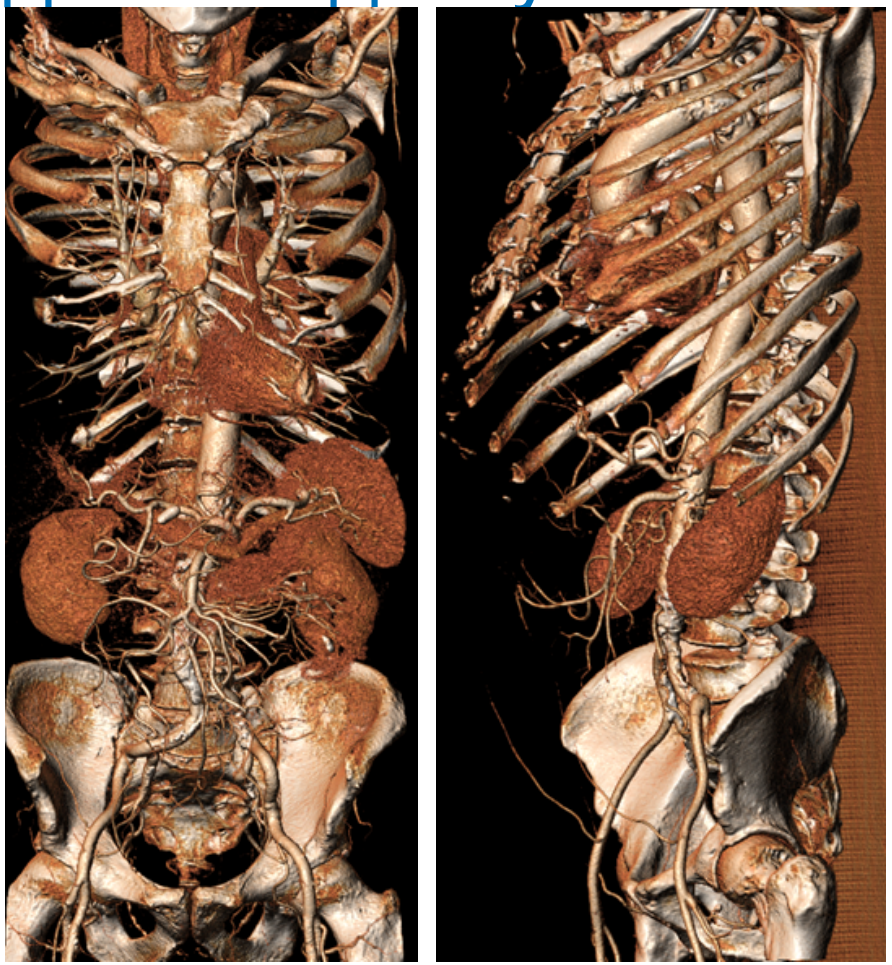

Использование КТ реконструкций для анализа кальцификатов



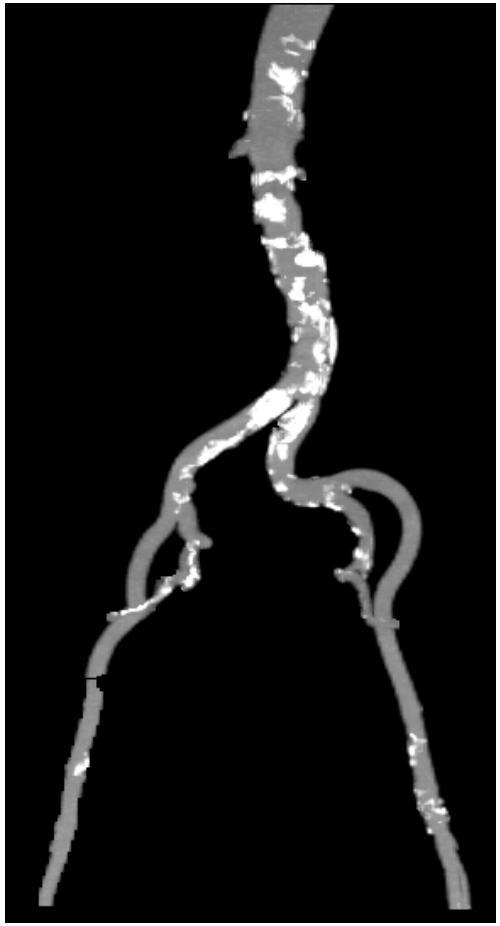

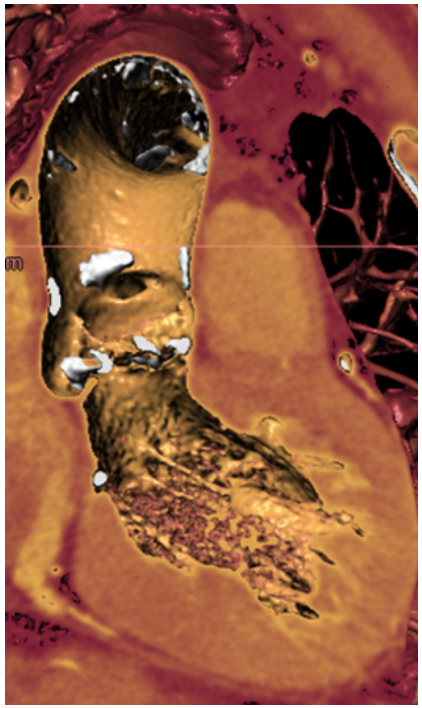

Подключичный доступ

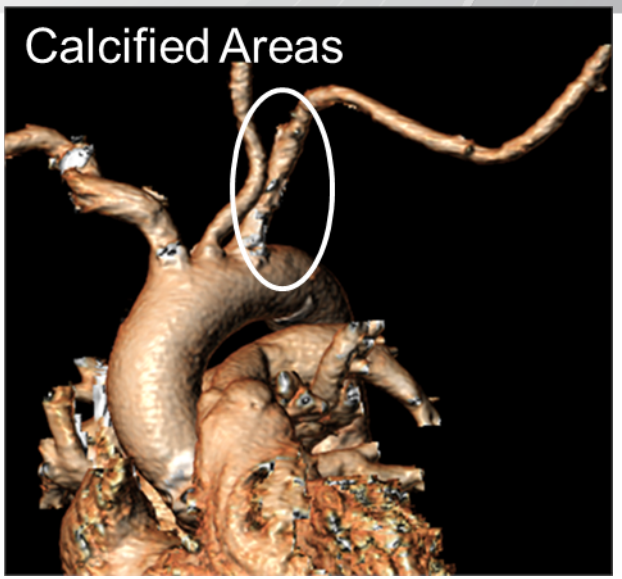



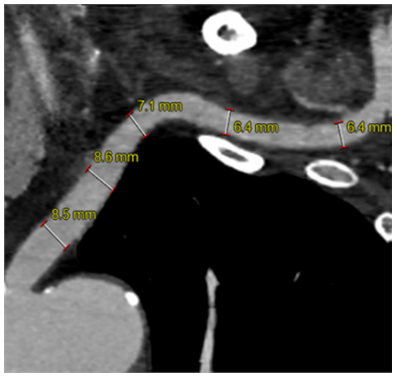

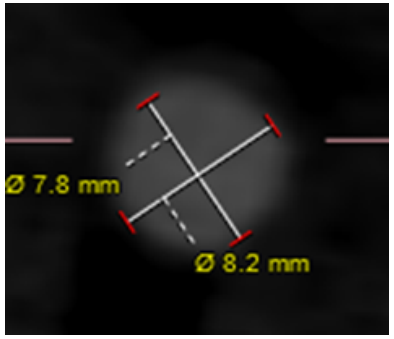



Условия для выбора прямого аортального доступа

- Расстояние от точки доступа до аортального кольца ≥ 6 см (рисунок справа)
- Мягкие ткани позволяют выполнить пальпацию в области доступа
- В области доступа нет кальцификатов
- Область доступа и путь проведения системы доставки свободен от критически важных сосудов (RIMA, RIMA graft)



Диагностические изображения в оценке анатомии корня аорты

- Несколько техник для визуализации могут использоваться для выполнения измерений в области корня аорты для подбора размера устройства :
  - Эхокардиография
  - Ангиография
  - Мультисрезовый КТ (МСКТ)
  - Ядерно-магнитный резонанс (MRI)
- Эхокардиография и МСКТ используются наиболее часто

Сравнения модальностей

- Фиброзное аортальное кольцо – это сложная структура, модальность должна позволить оценить эллиптичность профиля и объемную конфигурацию неправильной формы
  - 2D imaging (ЭхоКГ и ангиография) дают возможность измерить одну проекцию диаметра, повышая вероятность ошибки
  - 3D imaging – вероятность ошибки ниже

Ограничения ЭхоКГ

- В полученной проекции диаметр может быть измерен не корректно

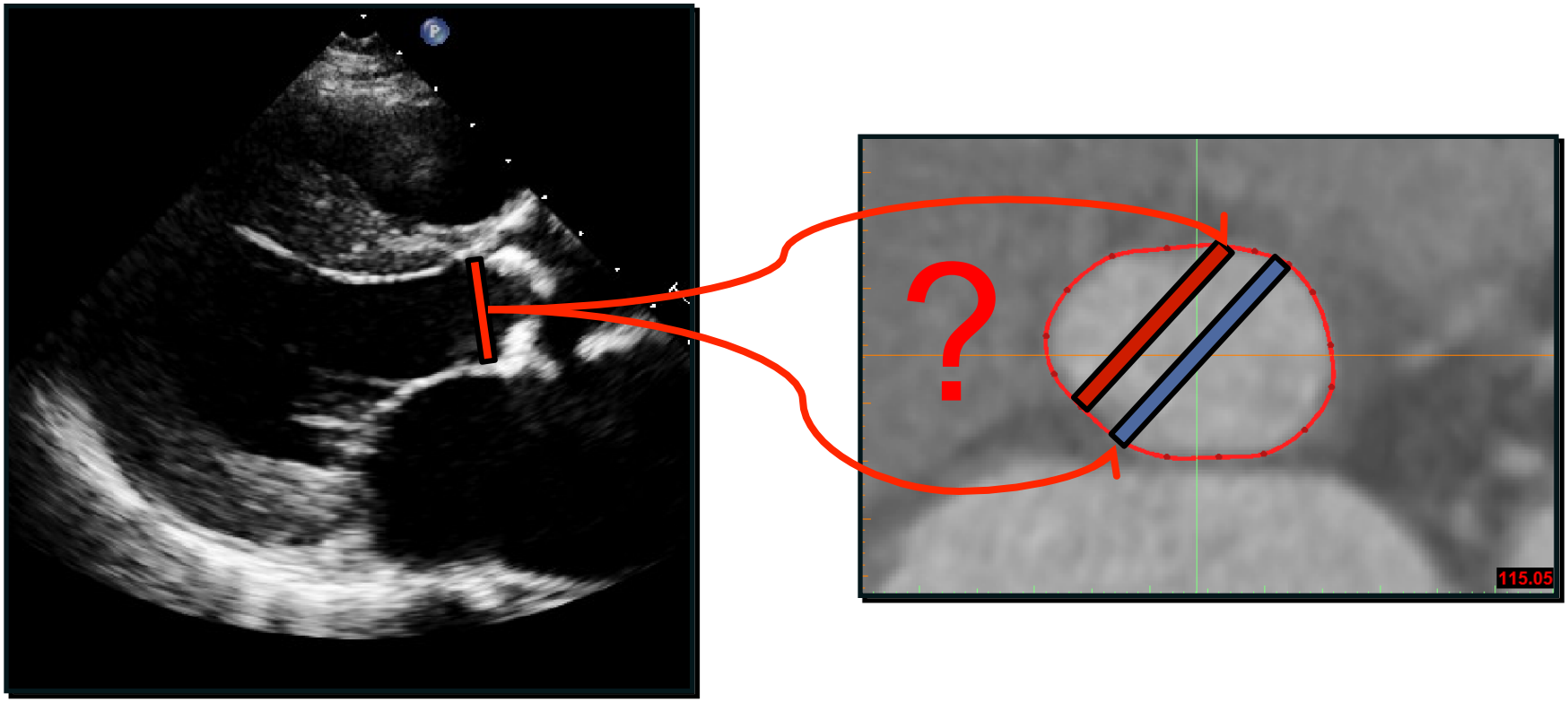

1. This figure is from *Surgical Anatomy of the Heart,* 3rd Edition, Benson R. Wilcox, UNC Hospitals, Andrew C. Cook, Robert H. Anderson, Copyright © 2004 Cambridge University Press (figure 2.56, p. 41.) . Reprinted with the permission of Cambridge University Press.

Низкая корреляция Эхо / КТ

MEAN DIAMETER

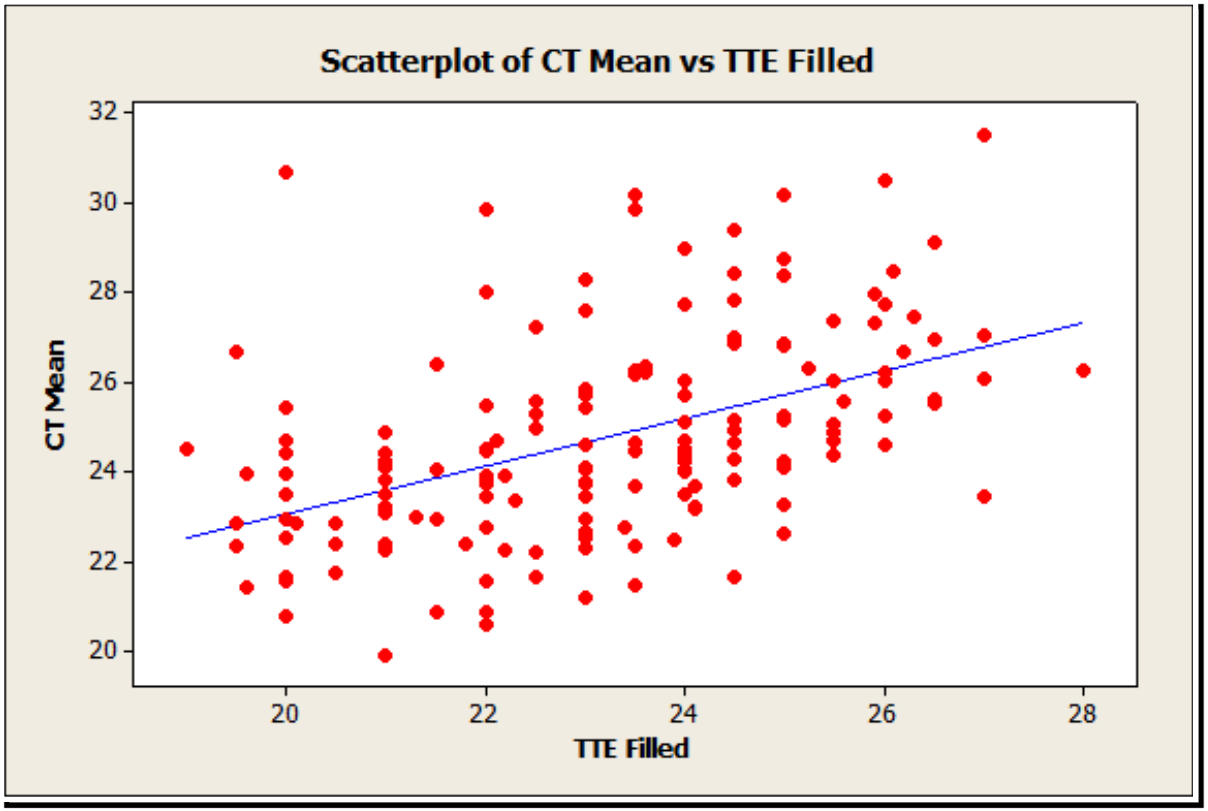

162 patients → Low correlation between echo diameter and all CT derived measurements (major, minor, & mean diameters, perimeter, and area). Courtesy of Dr. Piazza and Prof. Lange, German Heart Center, Munich Germany

МСКТ - легко воспроизводимый метод

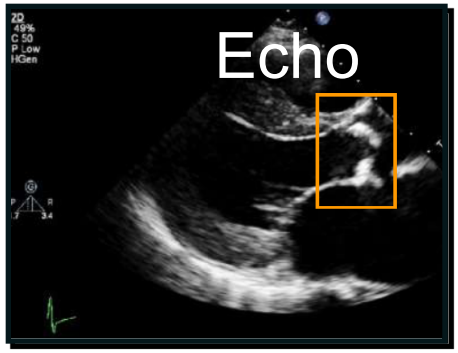

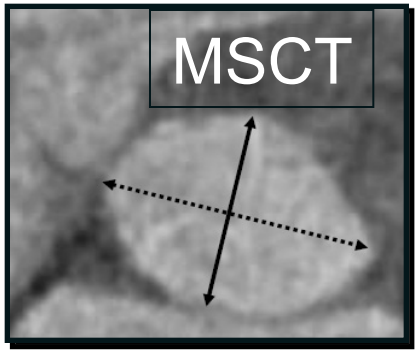

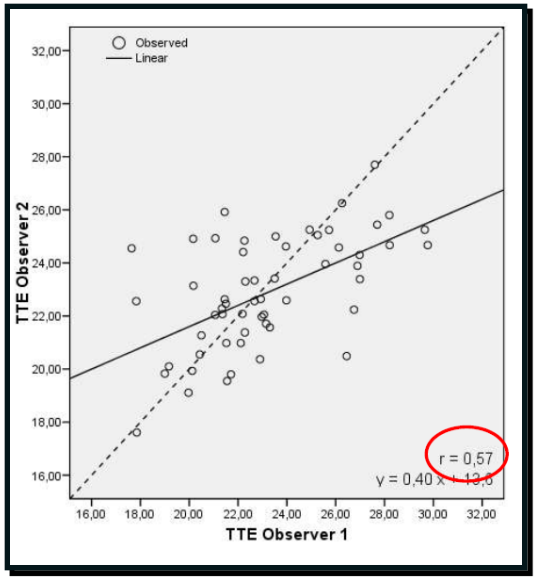

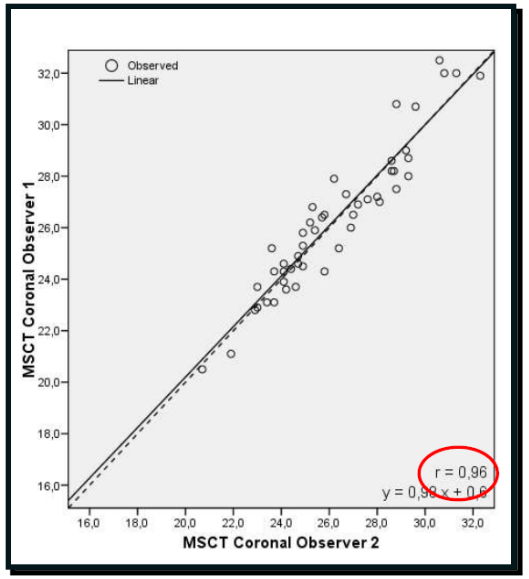

1. Tzikas A, et al. *Catheter Cardiovasc Intervent*. 2011;77(6):868-75. Reprinted with the permission of John Wiley and Sons.

Заключение

- Правильное определение показаний и корректное измерение анатомических ориентиров позволяет выполнить эффективную и безопасную имплантацию Medtronic CoreValve®
- Только комбинация нескольких модальностей для визуализации дает возможность корректно оценить анатомические и физиологические параметры пациента

Показания для CoreValve: результаты диагностики

	ЭхоКГ	МСКТ/ МРТ	Ангиография	Рекомендовано
Тромб в предсердии или желудочке	●			Отсутствует
Субаортальный стеноз	●	●	ЛЖ	Отсутствует
ФВЛЖ	●		ЛЖ	≥ 20%
Митральная регургитация	●			≤ 2 ст.
Диаметр артерий в области доступа		●	Перифер. Сосуды	≥ 6 мм
Поражения аорты и других сосудов		●	Перифер. сосуды	Нет или умеренные



Спасибо за внимание!

roman.romanchenko@medtronic.com



Academia
Medical Education

Innovating for life.